

Dr Elodie
Bocquet

Rien ne vous habille mieux qu'un sourire ...



☎ 07 86 43 95 56

📍 56 RUE SAINT VAAST 59500 DOUAI

Dr Elodie
Bocquet

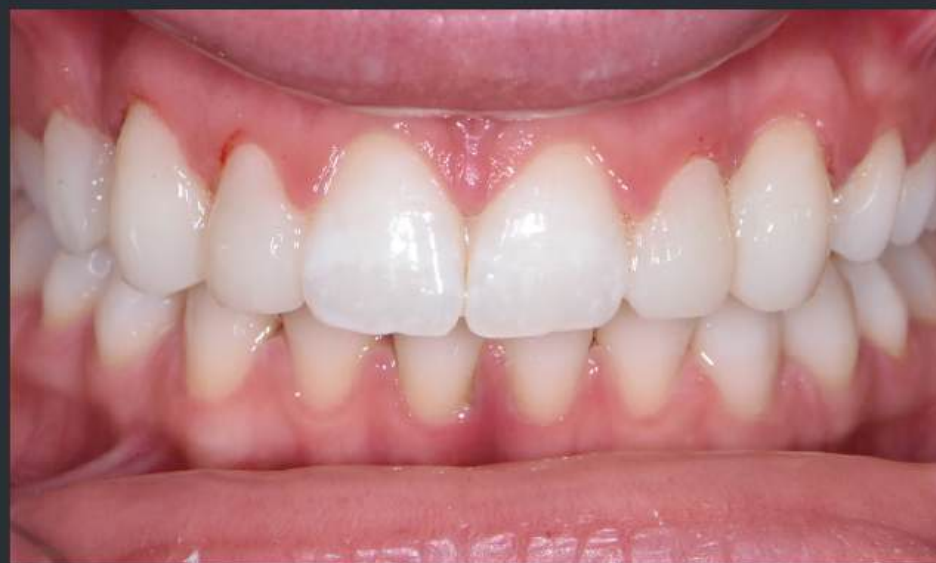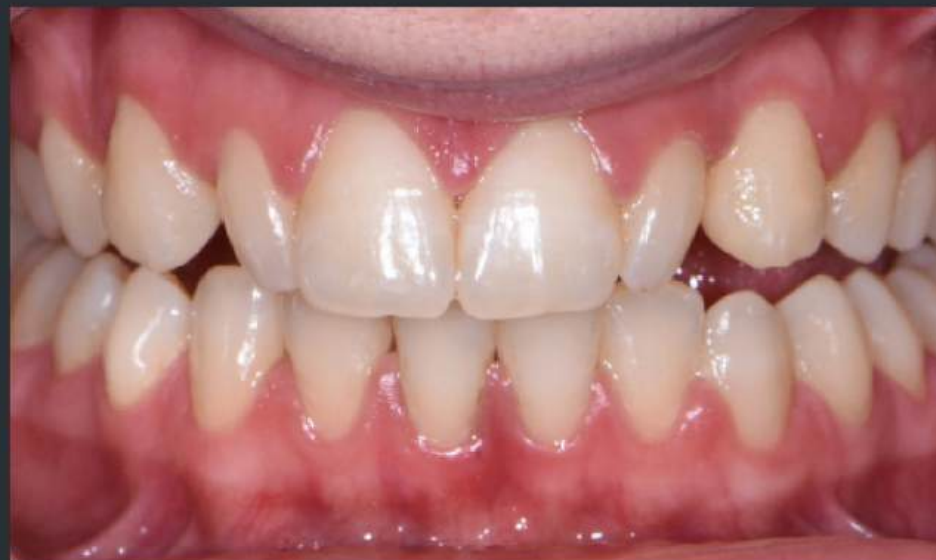Ce petit book est destiné à vous donner une idée de ce qui est possible de faire pour que vous vous sentiez plus à l'aise avec votre sourire ou tout simplement le sublimer.

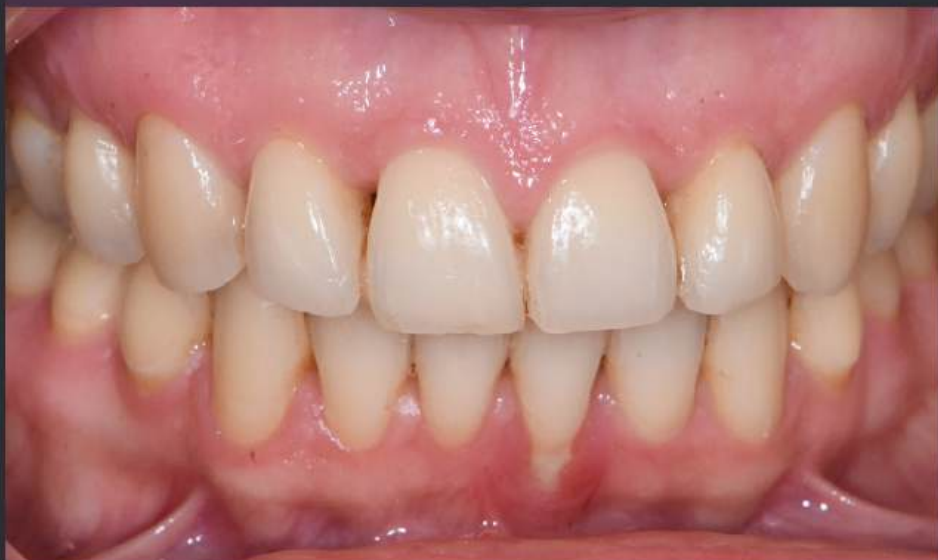Il recueille donc quelques avant/après réalisés au cabinet par le Dr Bocquet Élodie.

L'éclaircissement chez une jeune patiente

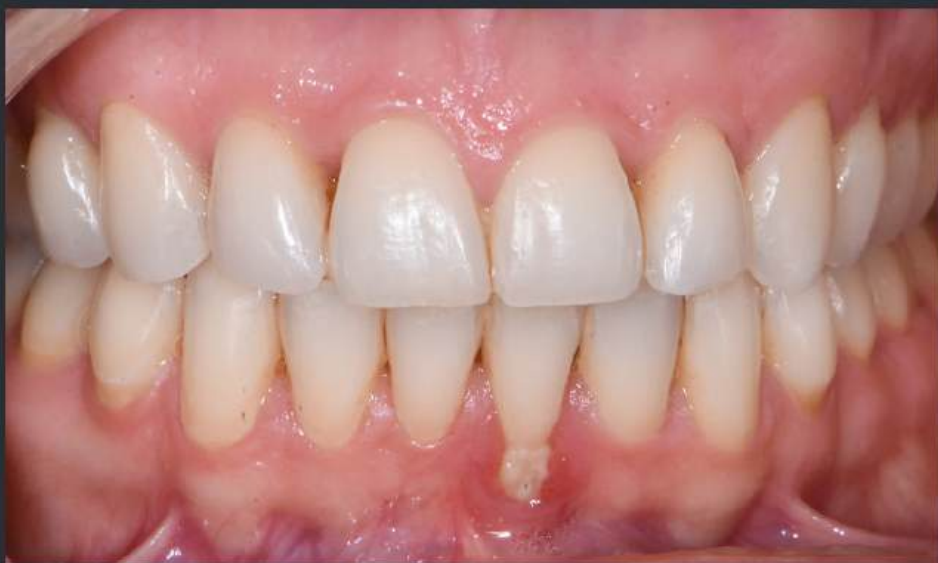L'éclaircissement dentaire consiste à éclaircir d'une à deux teintes vos dents naturelles. Il ne fonctionnera pas sur les anciens soins ou couronnes.

Il donnera du lumineux, de l'éclatant tout en restant naturel.



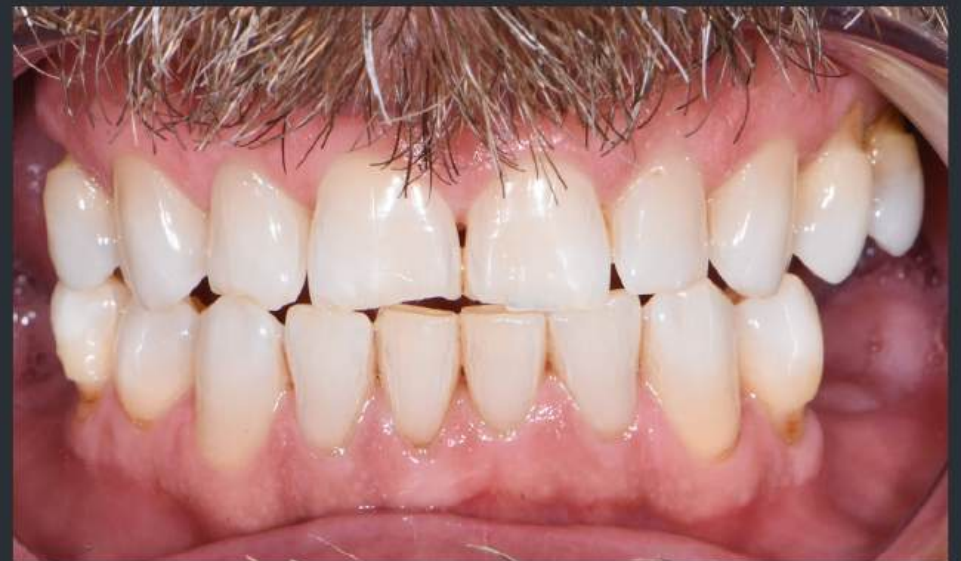
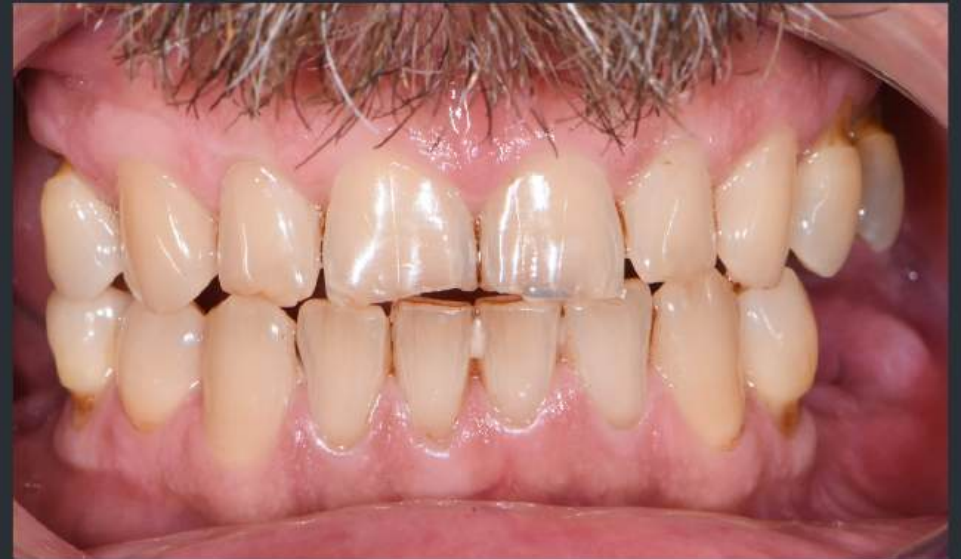
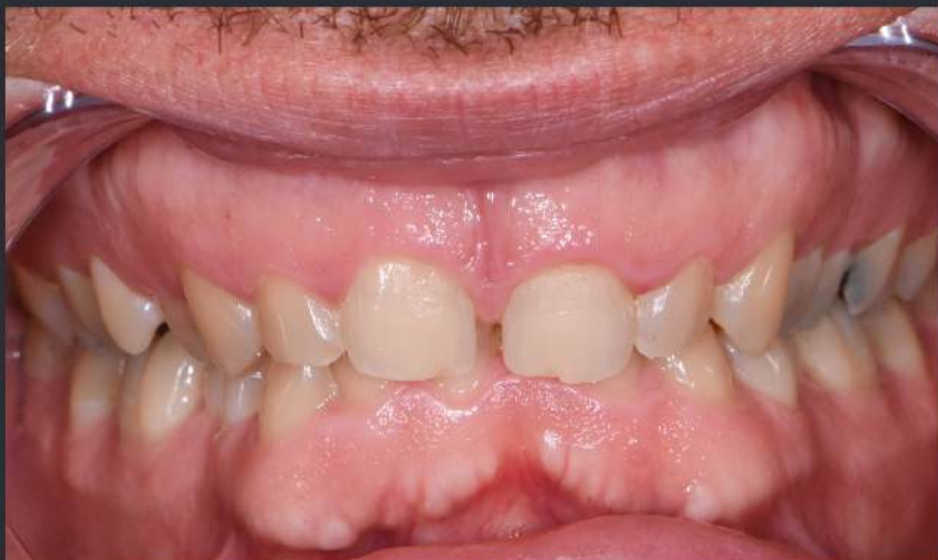Nous suivons votre souhait pour des teintes plus ou moins claires.



Nous pouvons le réaliser à tout âge.

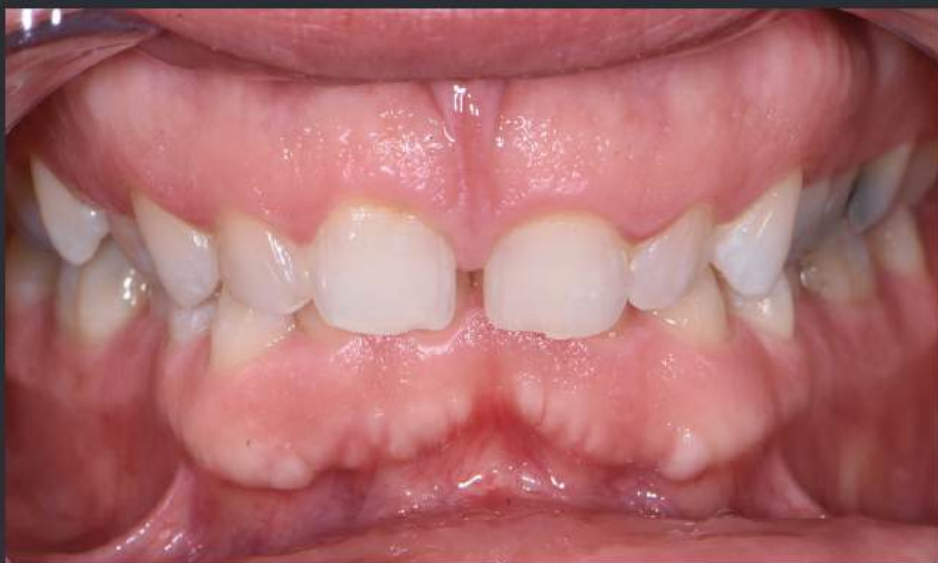Cela permet de rajeunir le sourire ! et de se sentir plus à l'aise avec notre sourire grâce à un geste simple et très peu invasif.





Il peut être réalisé sur tout sourire.

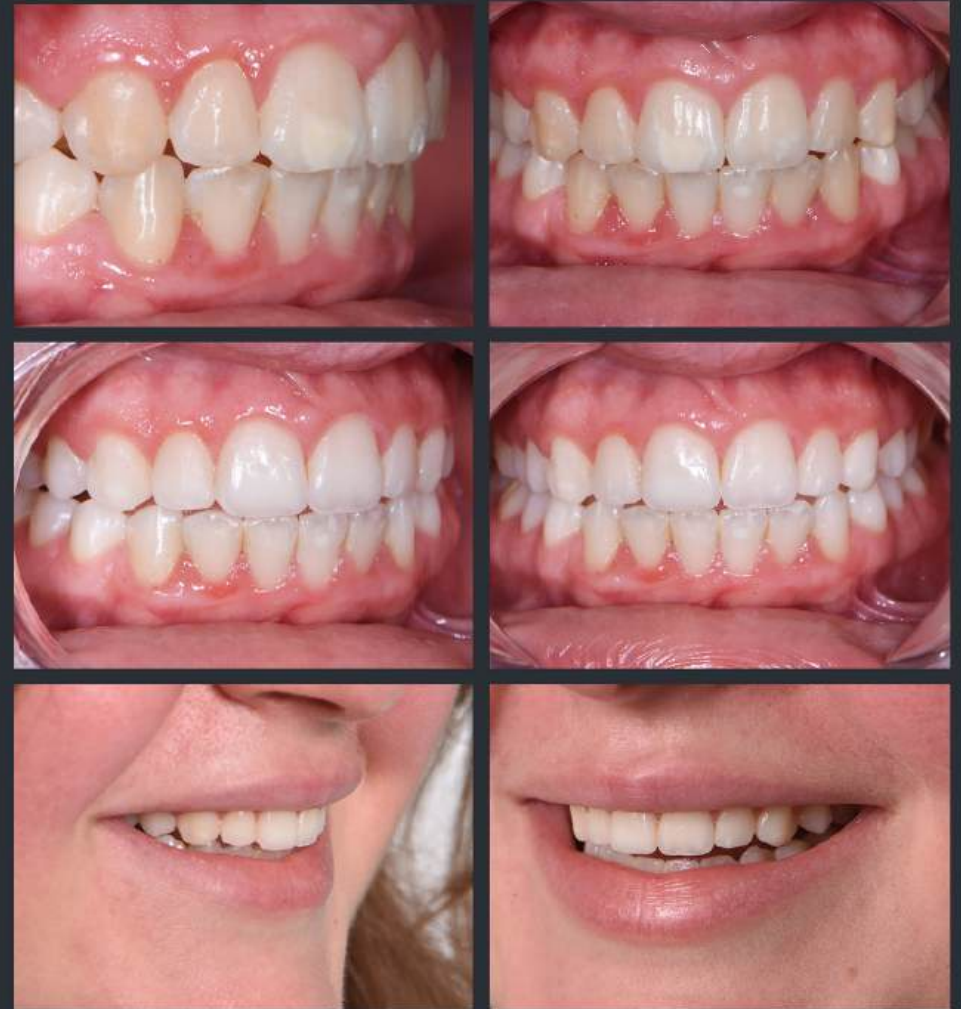Il peut être réalisé seul ou comme 1ère étape avant un traitement plus global de votre bouche afin d'avoir les résultats les plus esthétiques.



*Dans les traitements très peu invasifs,
nous pouvons continuer avec le traitement
des tâches blanches.*

Ces taches d'hypominéralisation de la dent sont induites par un événement traumatique, par exemple, ou un élément extérieur lors de la formation de l'émail. (Bisphenol, Fluor, etc).

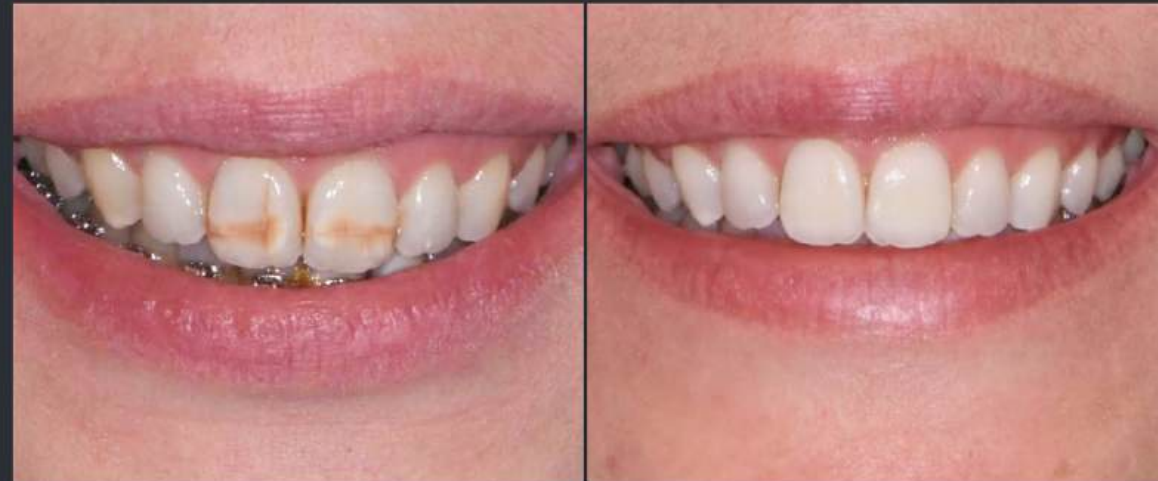Nous pouvons réaliser un masquage optique de ces tâches par éclaircissement seul (pour les taches les plus légères). Cela permet de diminuer le contraste entre la tâche et la teinte de l'émail. Ou si cela est nécessaire par éclaircissement et infiltration de résine liquide Icon qui permettra un masquage optique de la lésion.



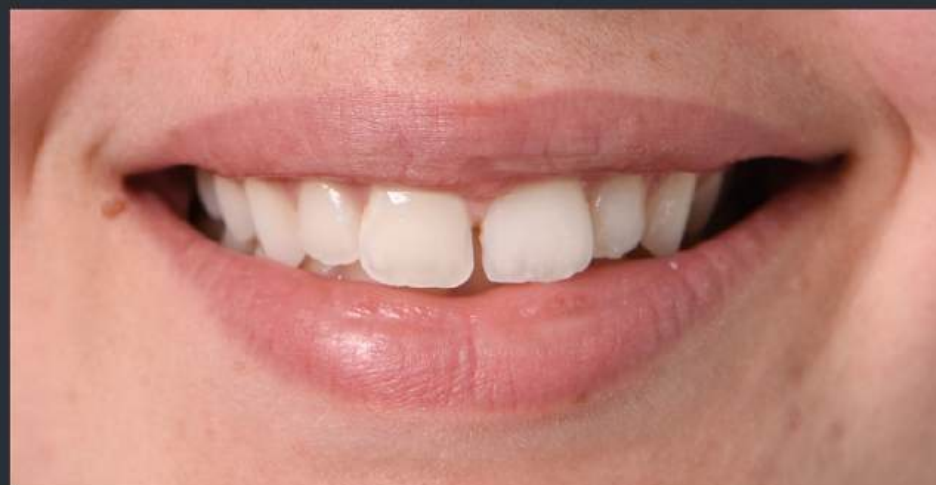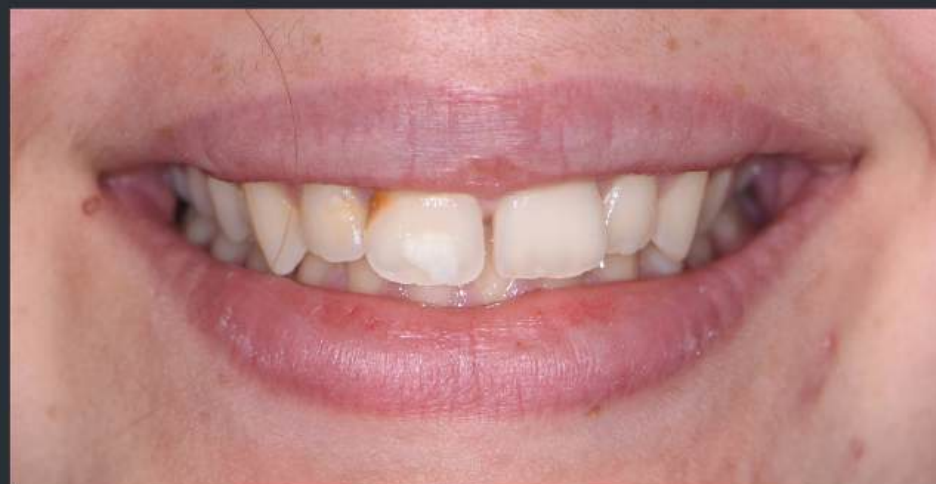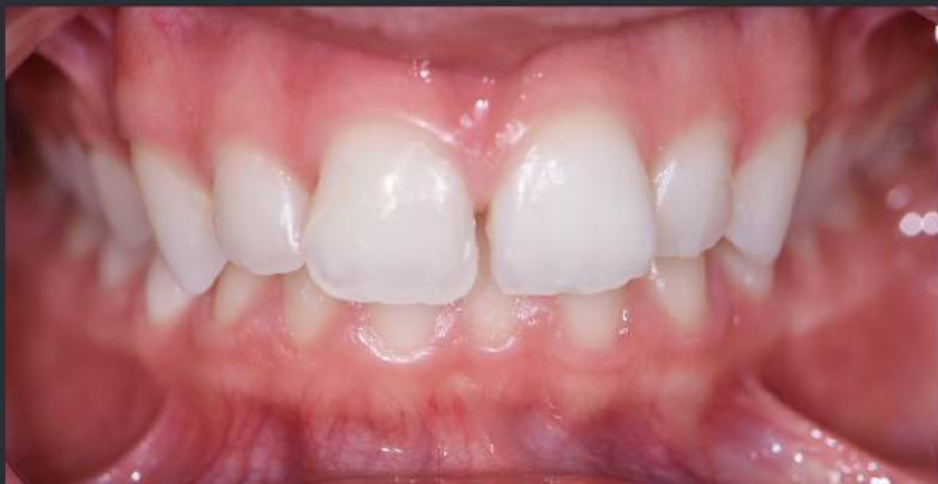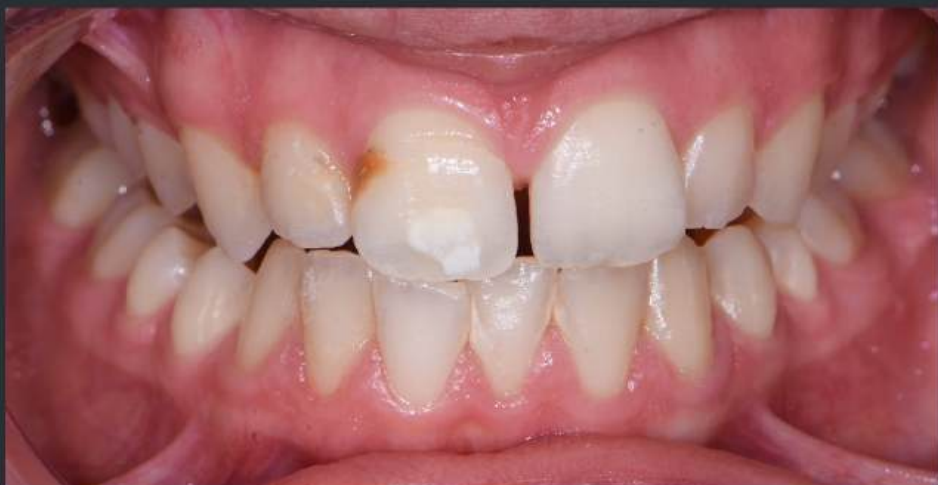Dans le traitement des tâches, nous pouvons également traiter les tâches colorées.

Dans ces cas, un traitement par éclaircissement préalable complet de toute la bouche ainsi que de la/les dent(s) touchée(s) par la coloration jaune à marron est nécessaire.

Il s'en suivra d'un traitement par Icon +/- résine composite esthétique selon la profondeur de la lésion.



1ère exemple de tâches colorées



2ème exemple de tâches blanches et colorées

Dans les traitements peu invasifs, nous pouvons aborder les résines composites esthétiques ou composite stratifié.

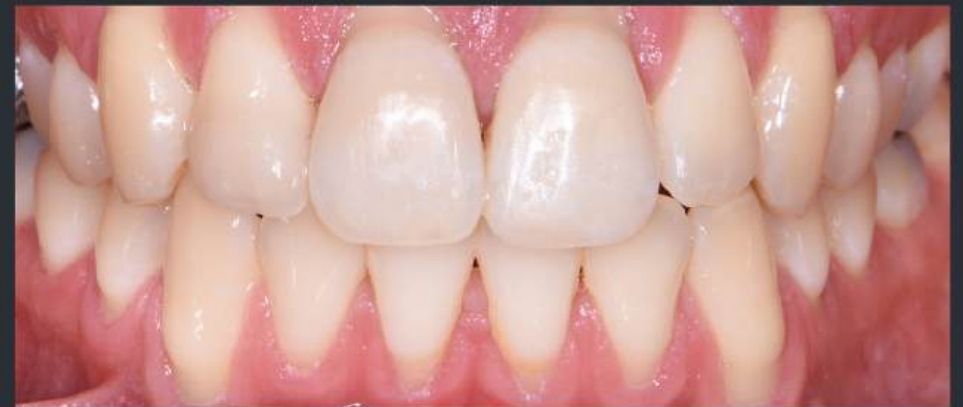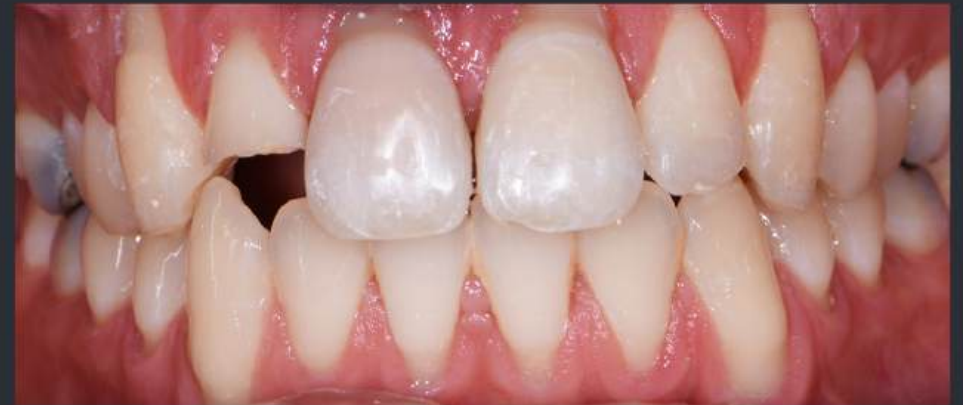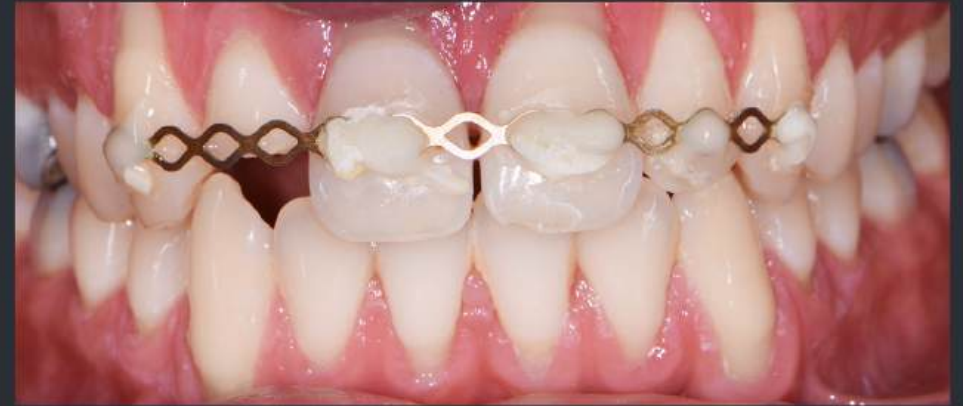Ce sont des résines de qualité supérieures qui sont optiquement plus mimétiques des dents naturelles que les résines "sécu".

Elles nécessitent plus de temps pour leur application.

Elles sont souvent placées grâce à un guide préparé suite à la réalisation au laboratoire d'une dent « idéale » sur modèle que l'on appelle « wax up ».

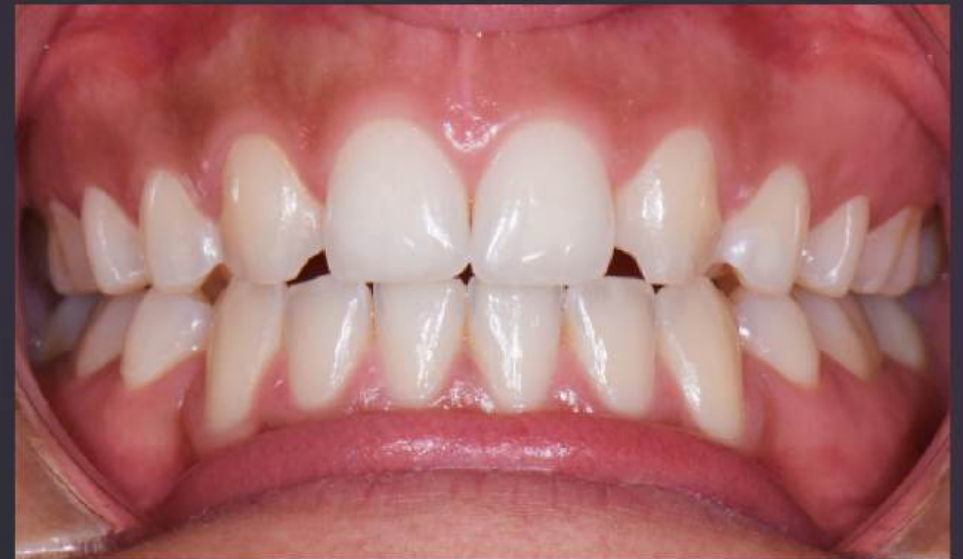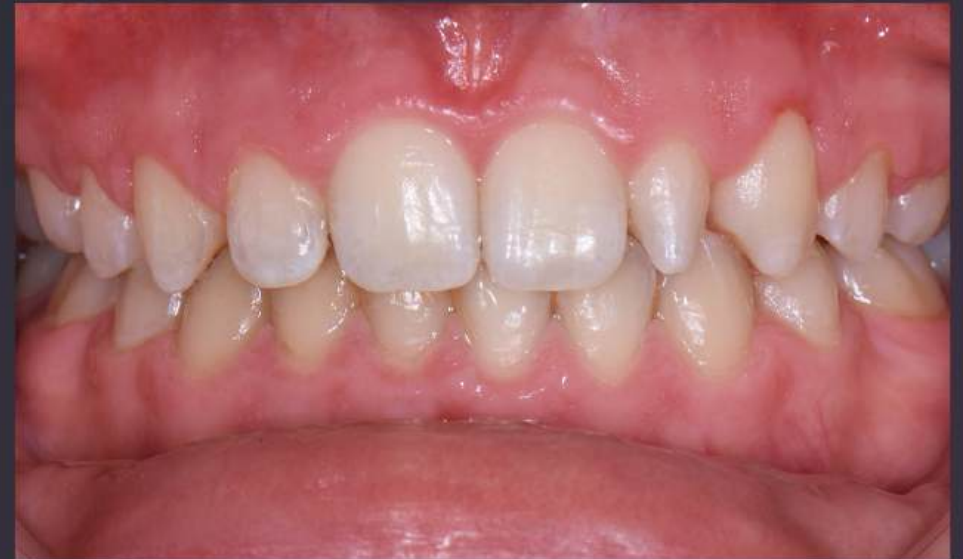Elles sont posées par une technique de stratification avec des instruments spéciaux ainsi qu'au pinceau.

*Composite stratifié réalisé suite à traumatisme.
Éclaircissement préalable réalisé pour diminuer les différences de teintes suite au choc.*



Nous pouvons également réaliser des composites esthétiques dans le cas de correction de forme.

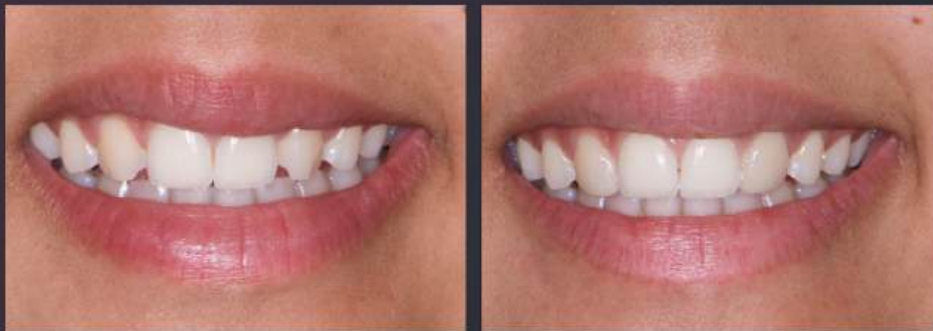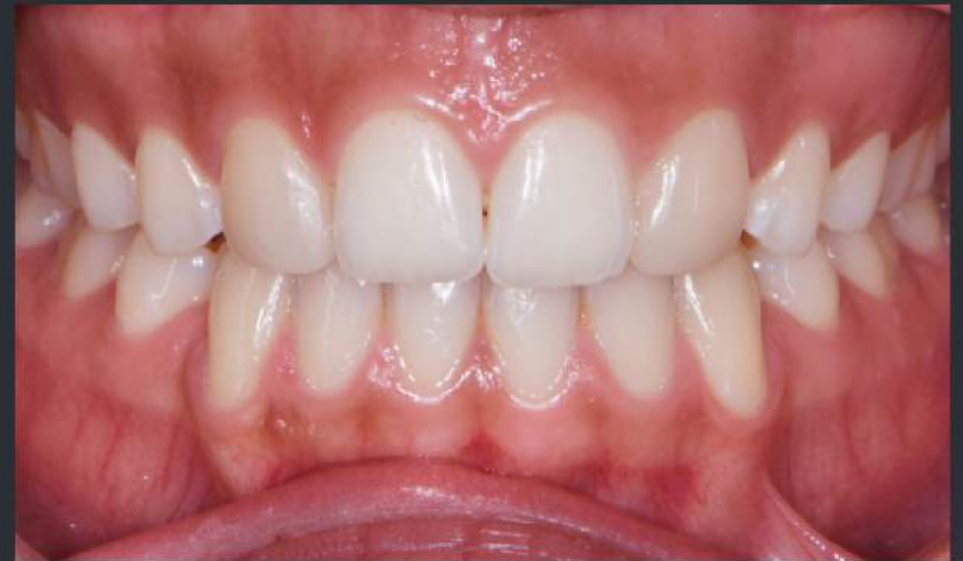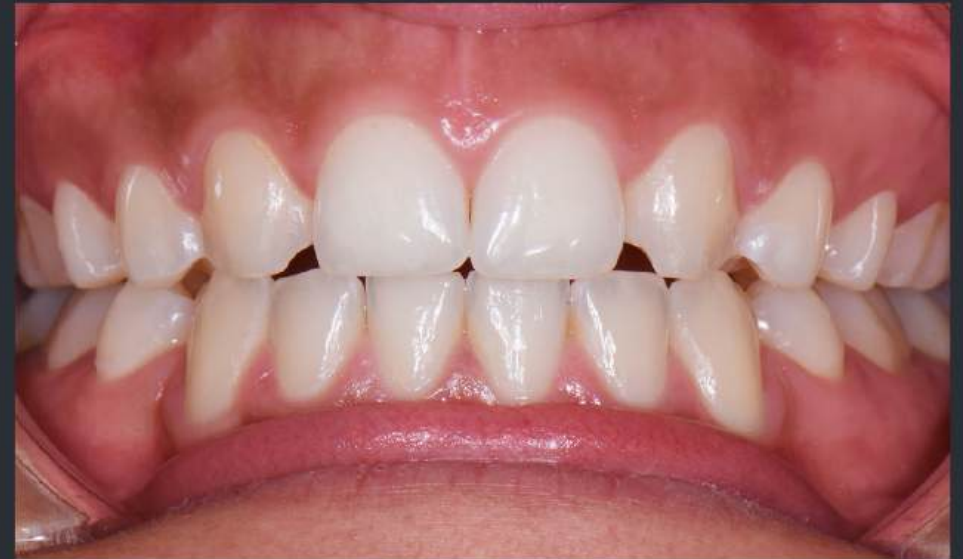Dans ce cas, par exemple, une des deux incisives possède une malformation. Elle est dite en « grain de riz ». Afin de lui donner une allure plus ressemblante à son homologue, nous réalisons une adjonction de composite esthétique avec étude préalable sur modèle et photos.



Dans ce cas, pose de composite esthétique sur canine en place des incisives latérale.

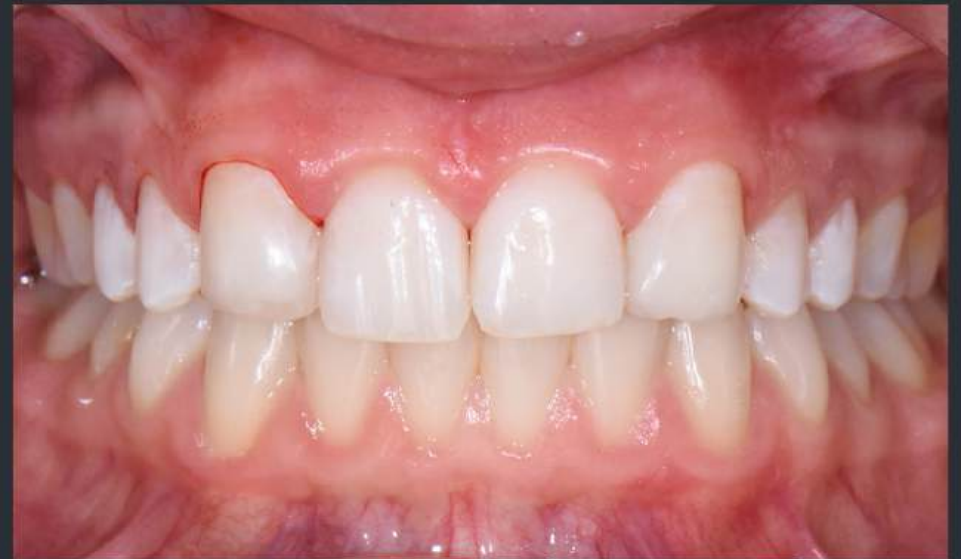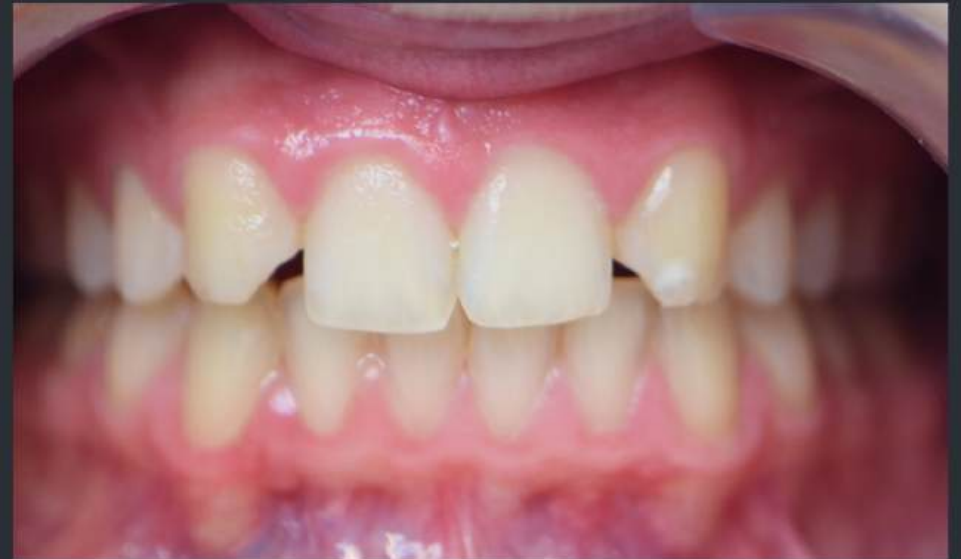La patiente présente une agénésie des incisives latérales (dents absentes lors de la formation). Les canines sont en place de celles-ci mais ce sont des dents à la morphologie et la teinte différentes. (1/2 à teinte au-dessus des adjacentes).

La patiente n'avait pas souhaité éclaircir les canines au préalable.



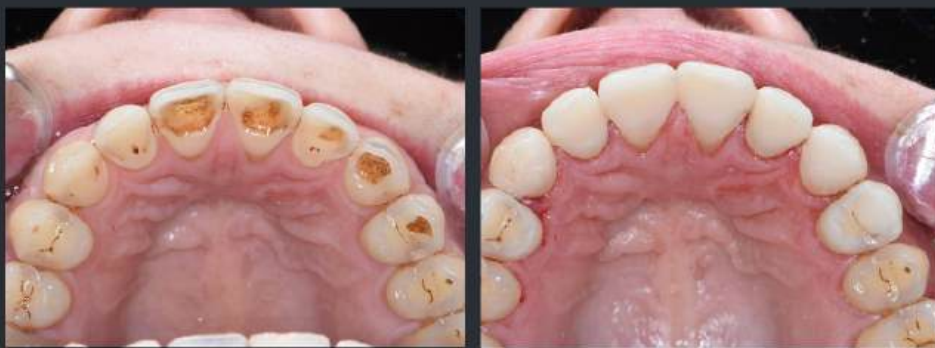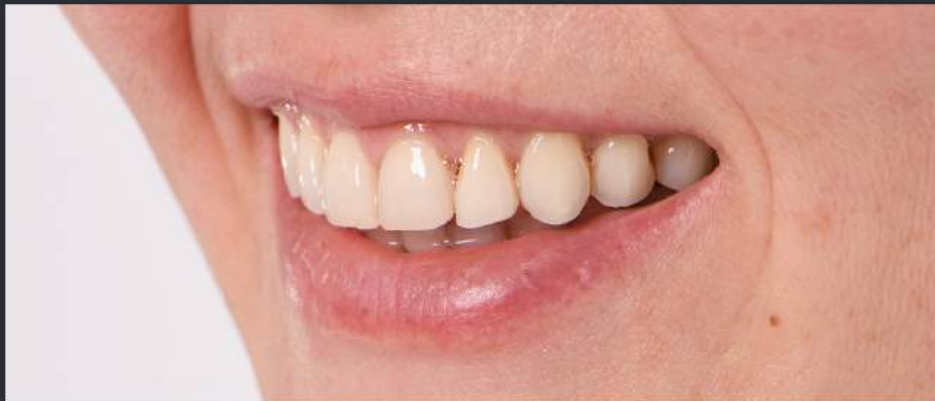*Second cas de masquage des canines en
incisive latérale.*

Eclaircissement au préalable. Les canines sont mieux
masquées.

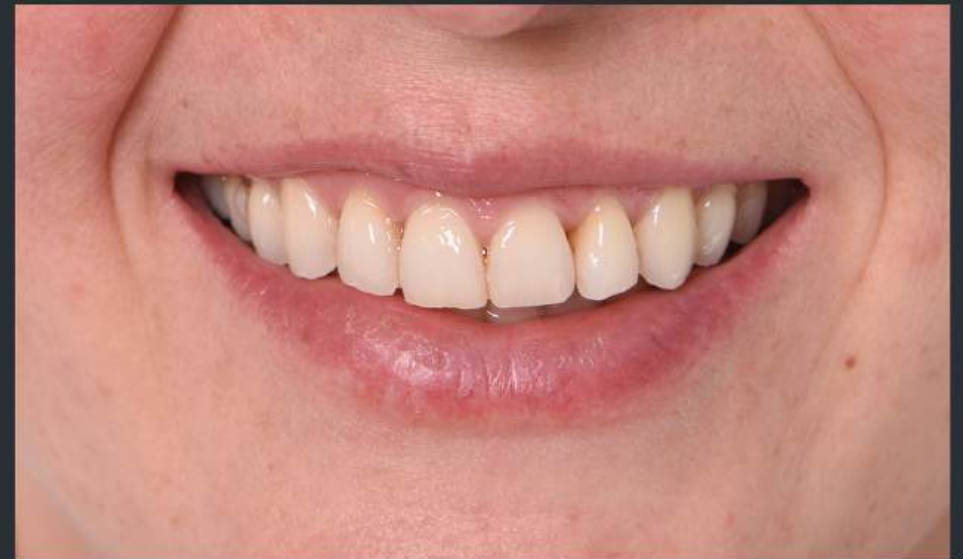
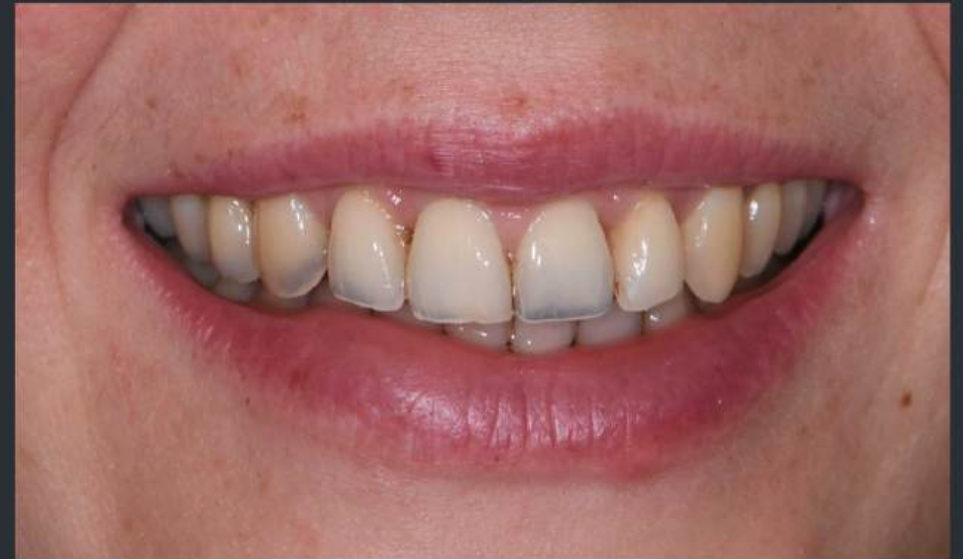
Nous pouvons également réaliser des composites esthétiques sur des zones usées.

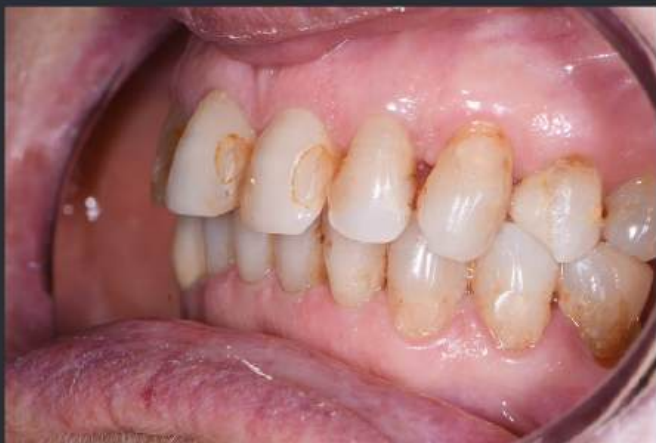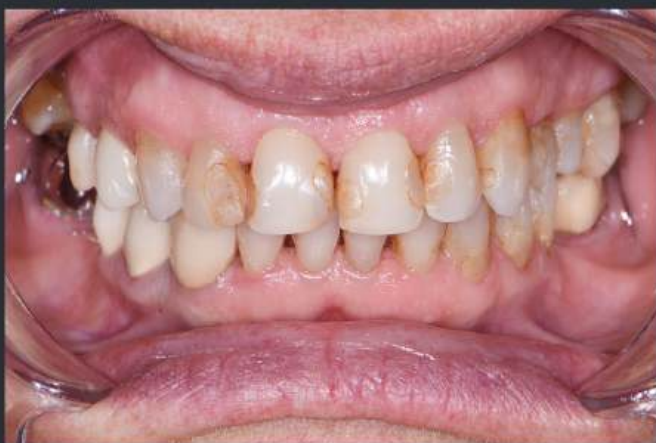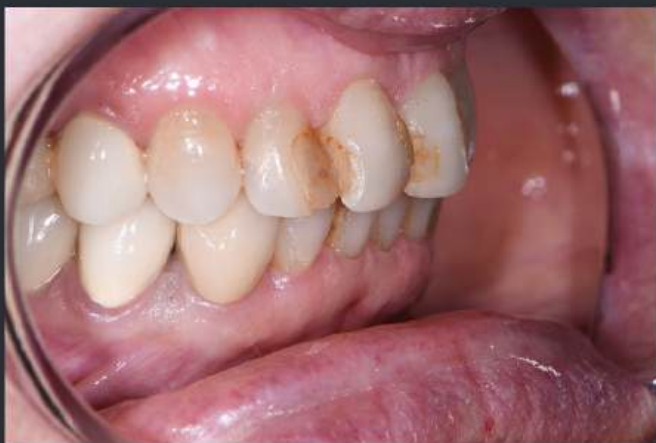La place pour permettre le comblement de ces zones d'usure a été faite au préalable par orthodontie.



Après orthodontie

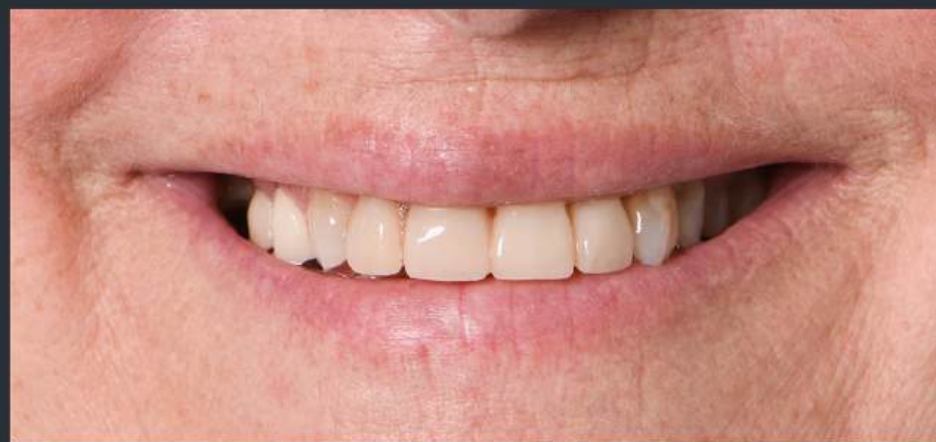

Situation finale



Dans les traitements par résine composite esthétique, nous pouvons également travailler par facettes en composite.

Cette fois ci c'est la face externe complète de la dent qui est réalisé en résine composite.

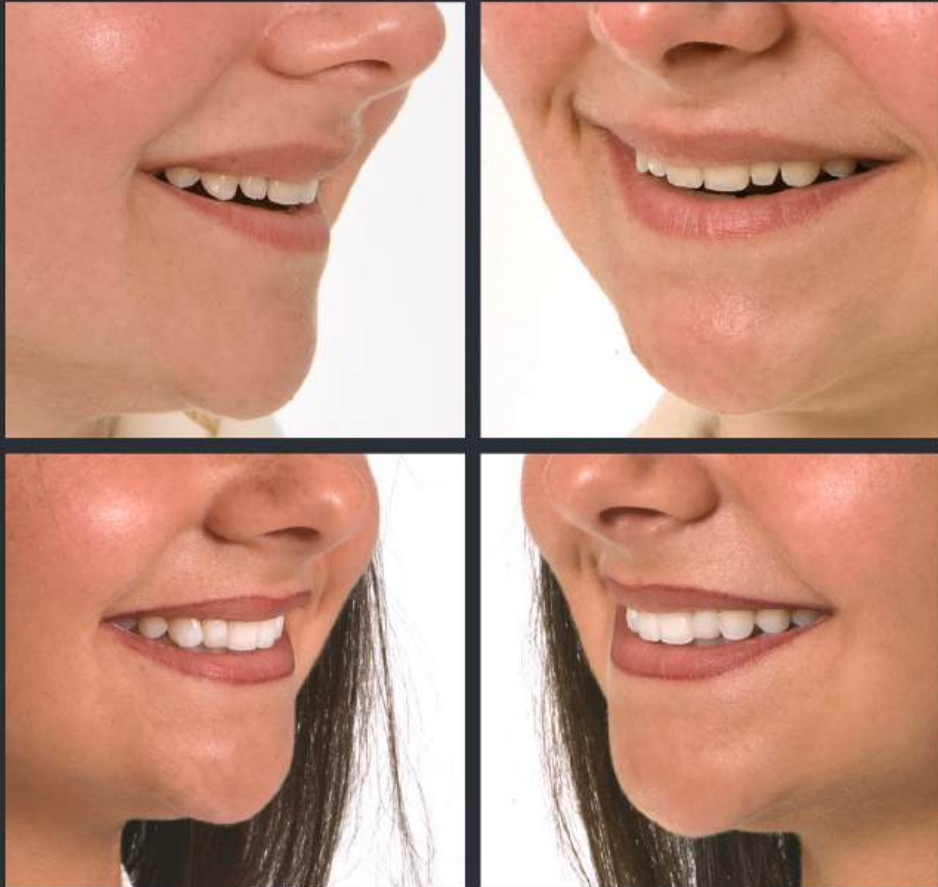

Dans les traitements esthétiques il y a bien évidemment les facettes céramiques.

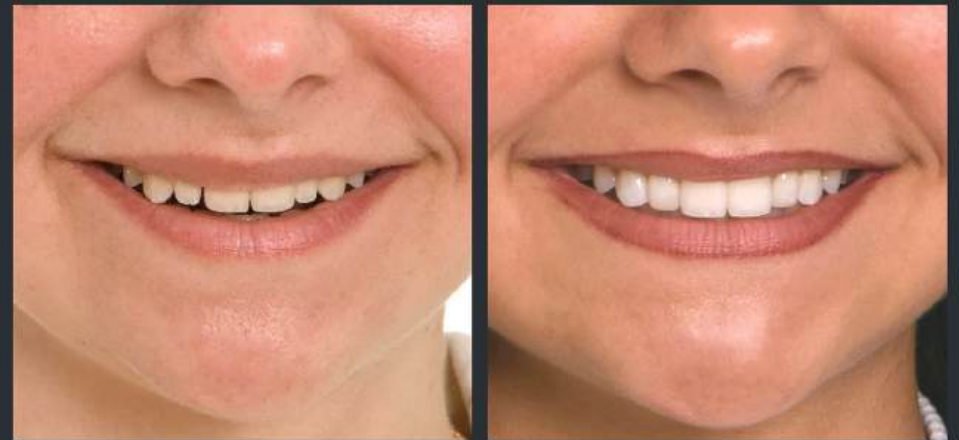Les facettes céramiques sont réellement de petite face extérieure reconstituée en céramique afin de palier à des problèmes de forme, de teinte de la dent, ou de fragilité par restaurations multiples déjà présentes sur la dent.

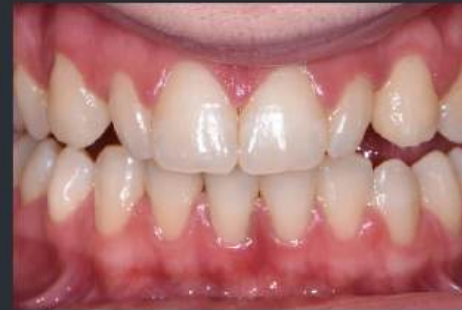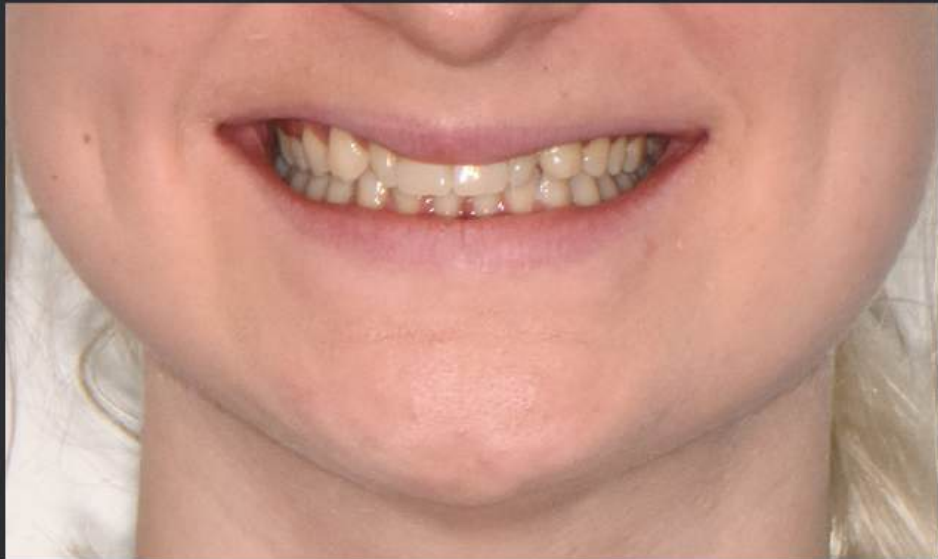Les facettes céramiques impliquent un travail de précision et de qualité de prothésiste également formé à ce domaine.



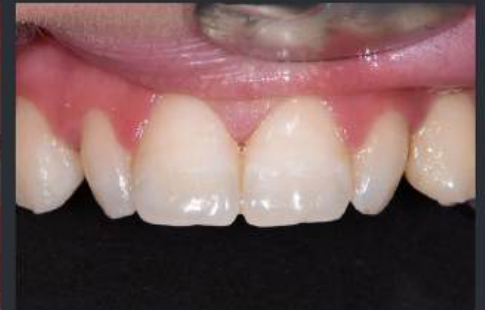

Facettes pour corriger la dimension des incisives latérales.

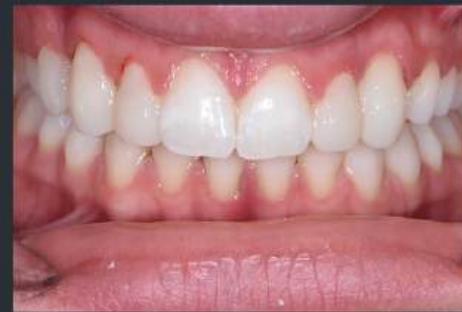
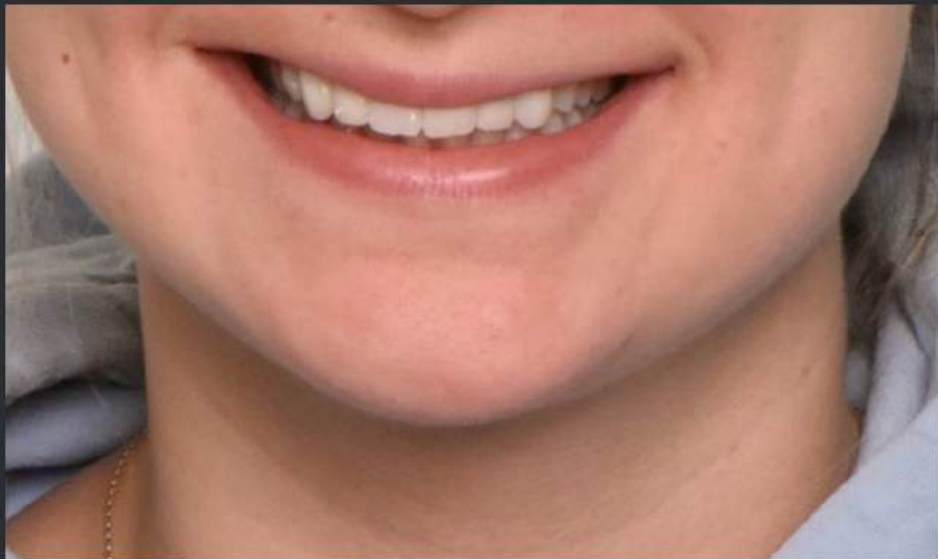


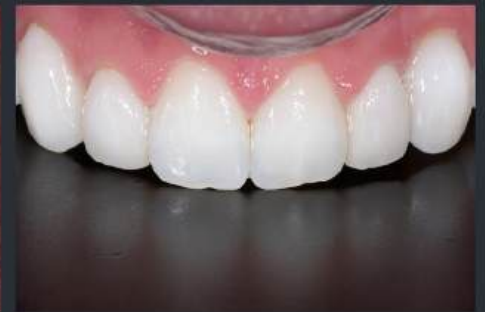Initial



Post éclaircissement

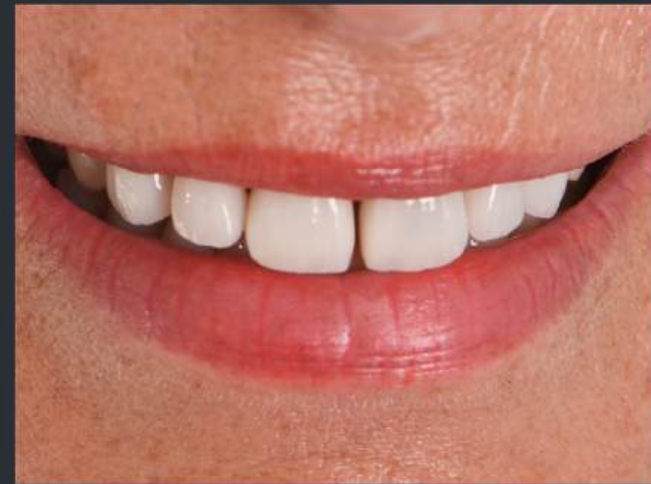
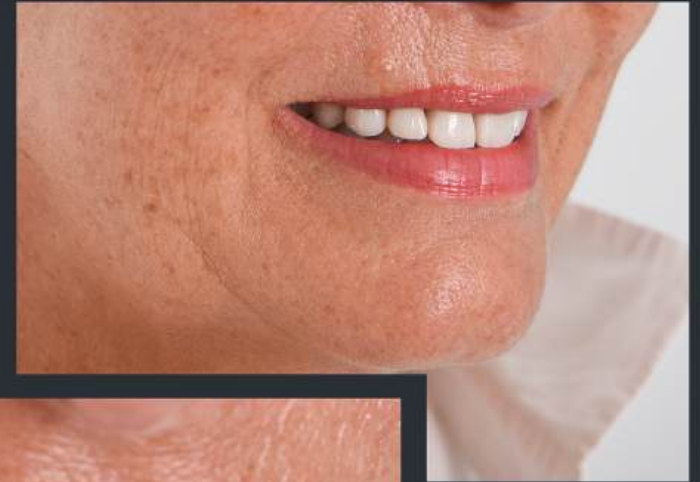
*Validation avec le patient
du projet par Mock up*



*La dent n'est pas encore
taillée*

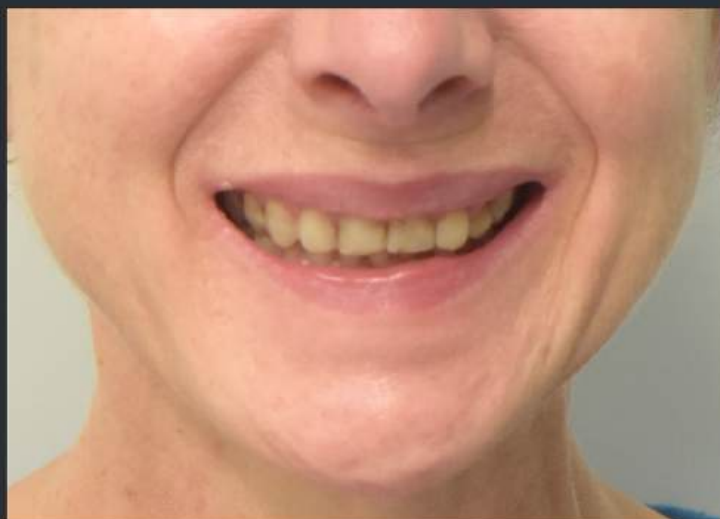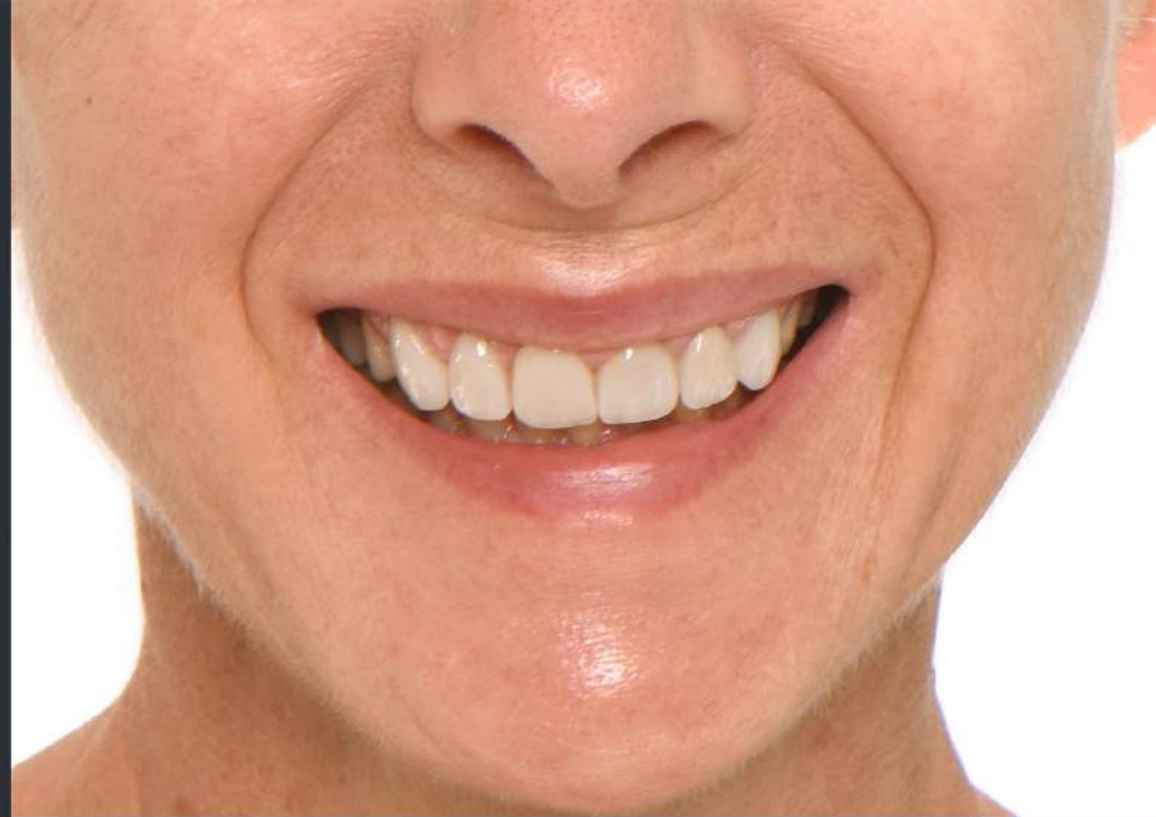*Ça peut être des traitements également par
facettes céramiques de plus grande étendue
de canine à canine ou prémolaire à
prémolaire.*



*Facettes céramiques avec
éclaircissement préalable.*

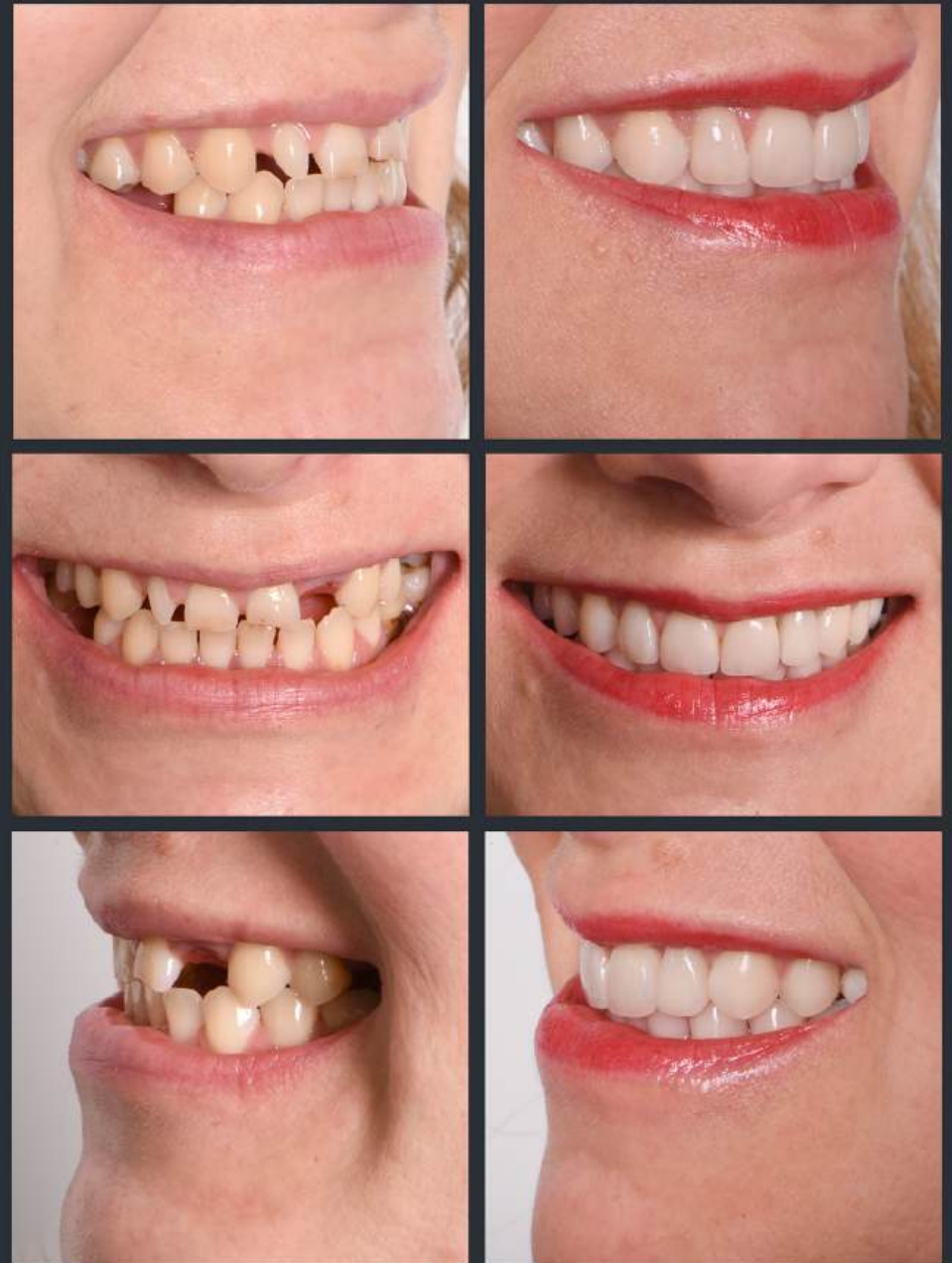Bocquet

*Facettes céramiques sans éclaircissement
préalable*



Plan de traitement mixte :

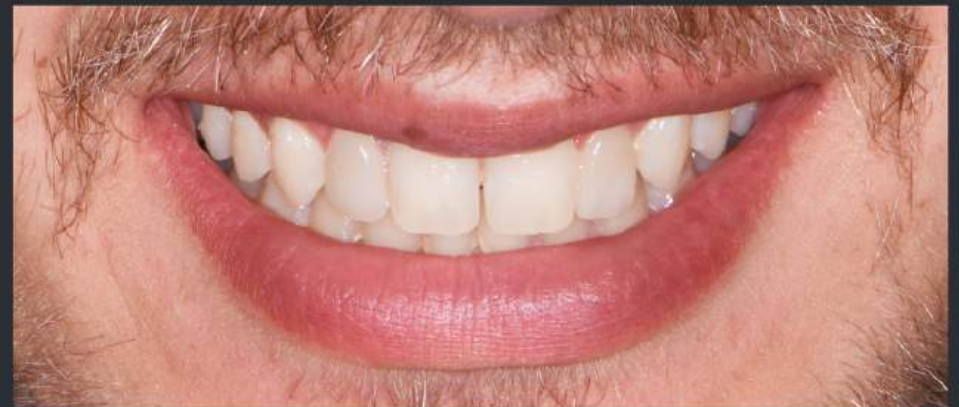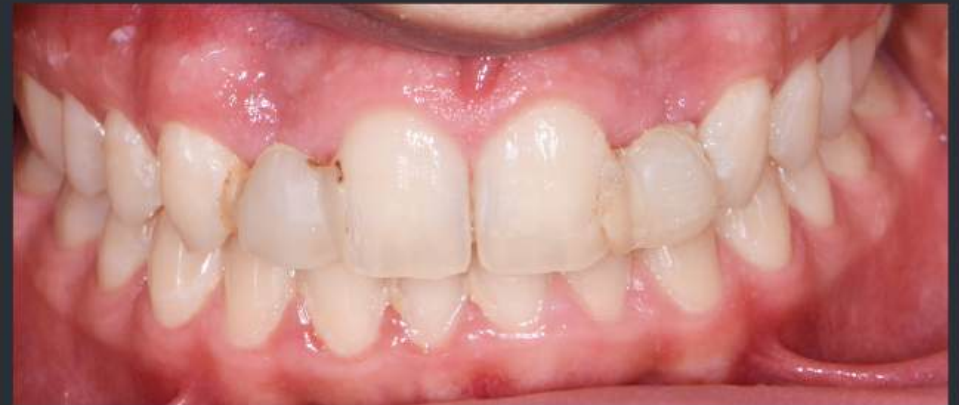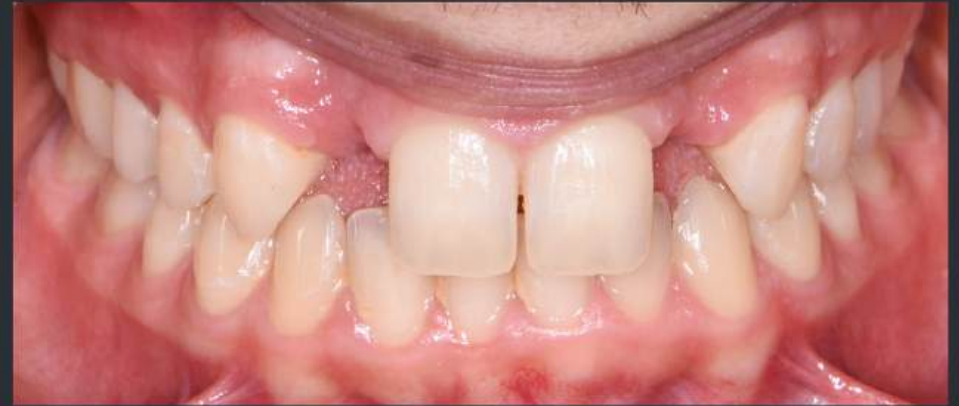- Eclaircissement
- Facettes sur 3 incisives,
- Implant avec couronne sur implant sur la dernière incisive manquante.
- Composite stratifié esthétique sur les canines pour gérer les espaces trop importants.



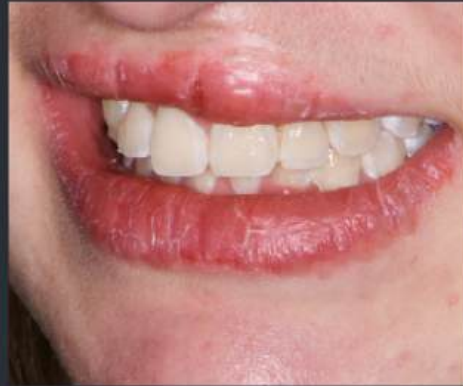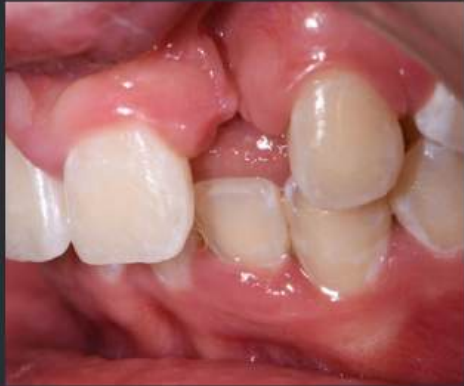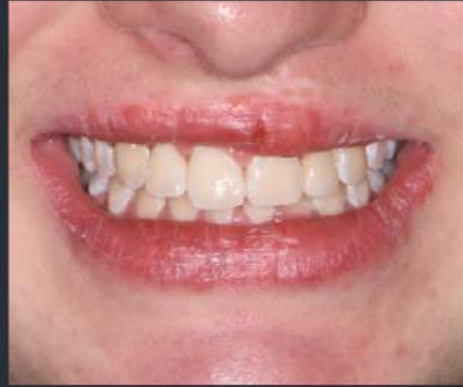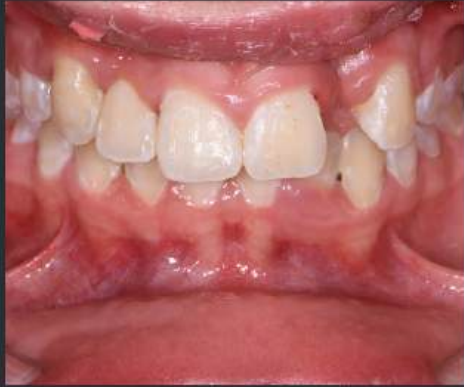Lors d'agénésie (dents manquantes lors de leur formation)

Il est désormais possible de les remplacer par de petite bridge en céramique tenue sur la dent d'à côté par une ailette.

Cela s'appelle un bridge cantilever.

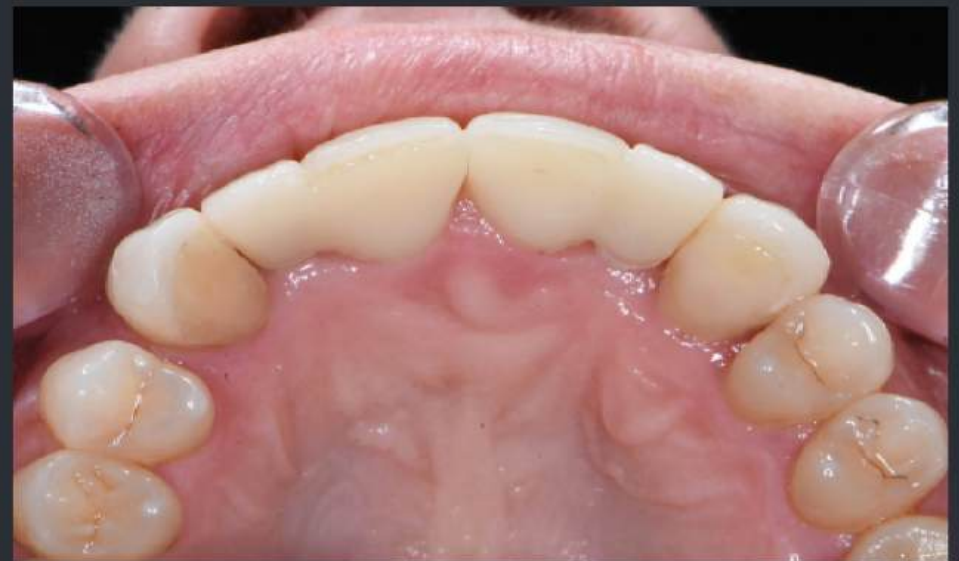
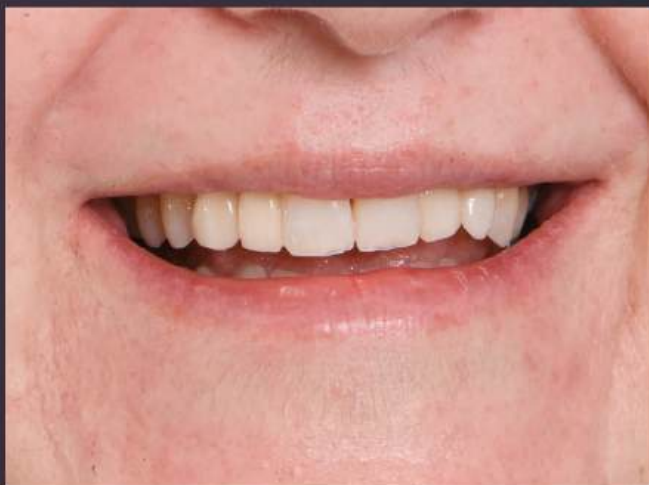
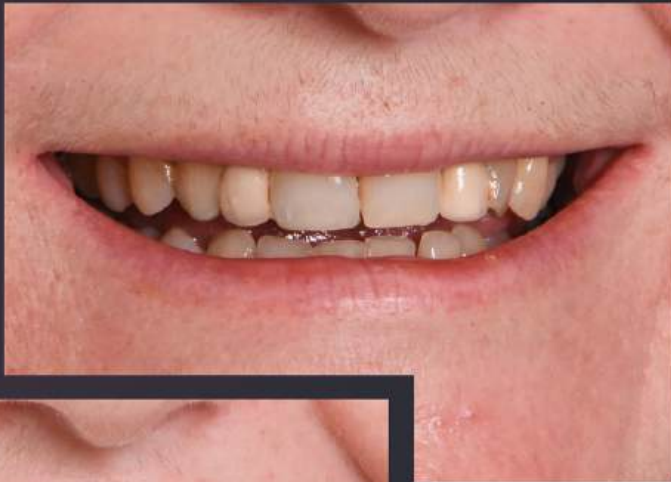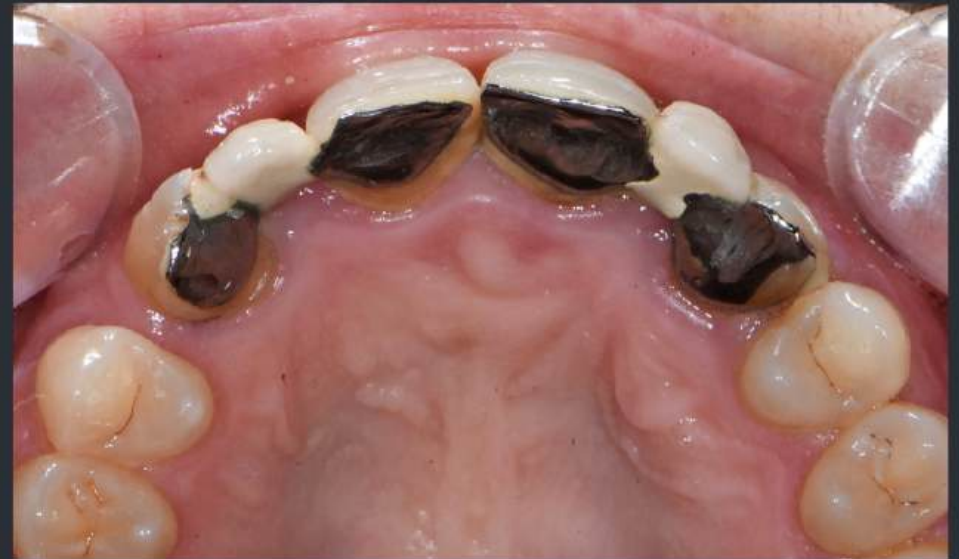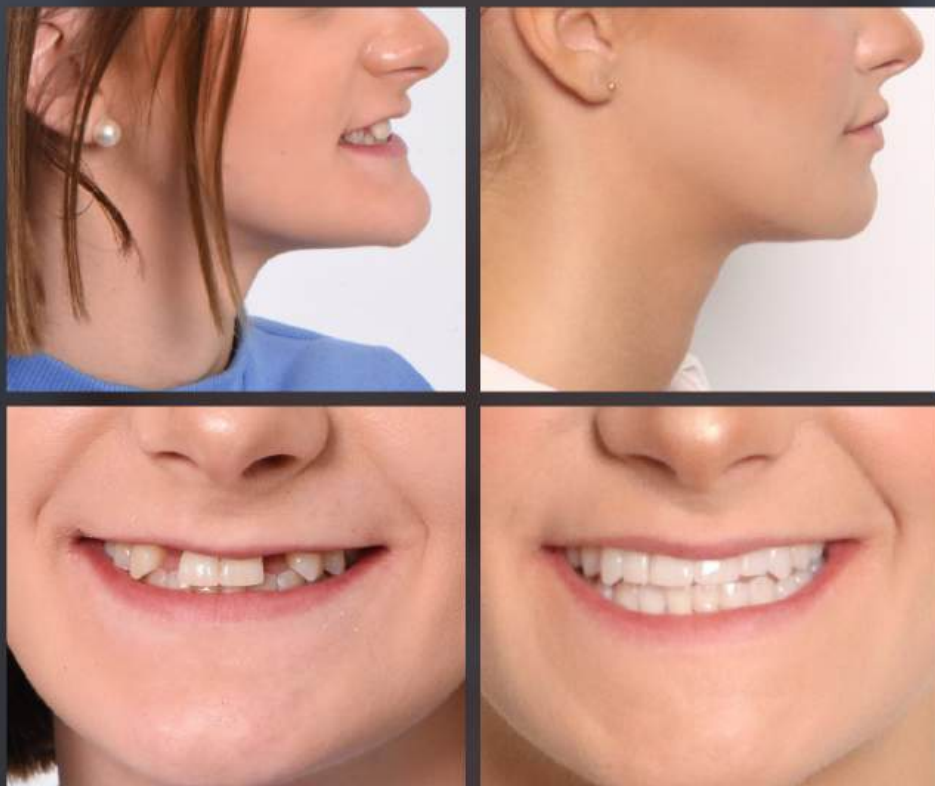Bocquet



Ce type de bridge Cantilever est tout à fait adapté dans le cas de tente labiale, par exemple.

Ces bridges Cantilever céramiques peuvent également permettre la réfection d'ancien bridge à armature métallique.





Il est parfois nécessaire de recouvrir à plusieurs spécialités.

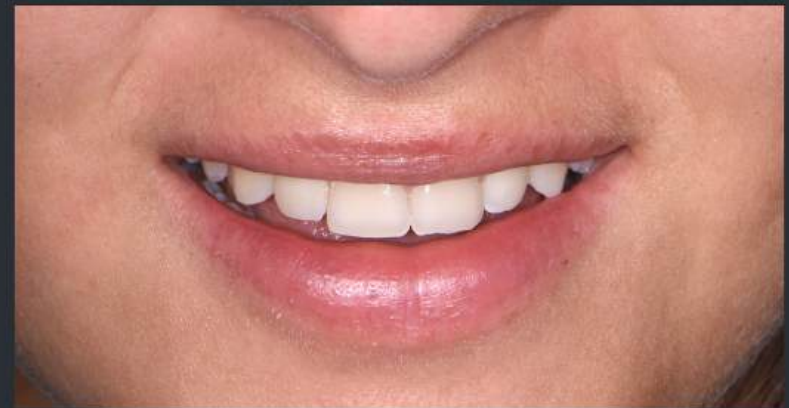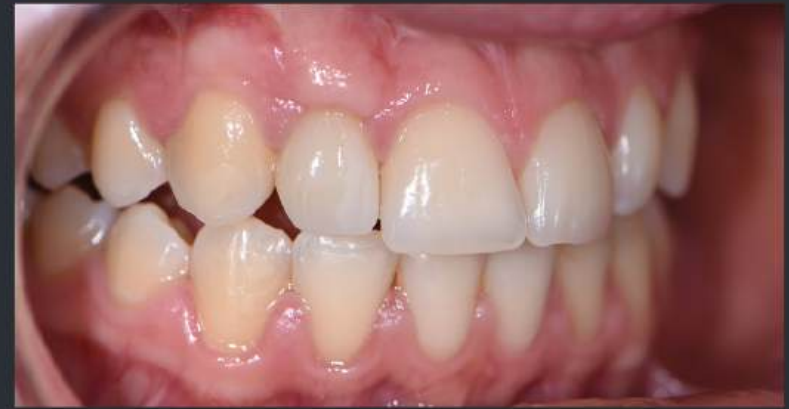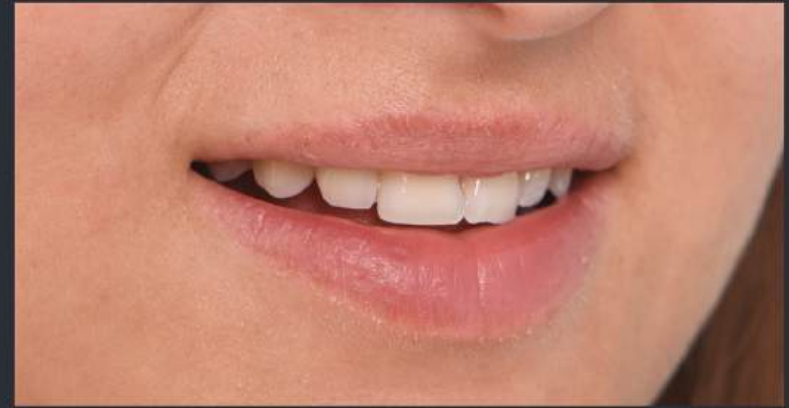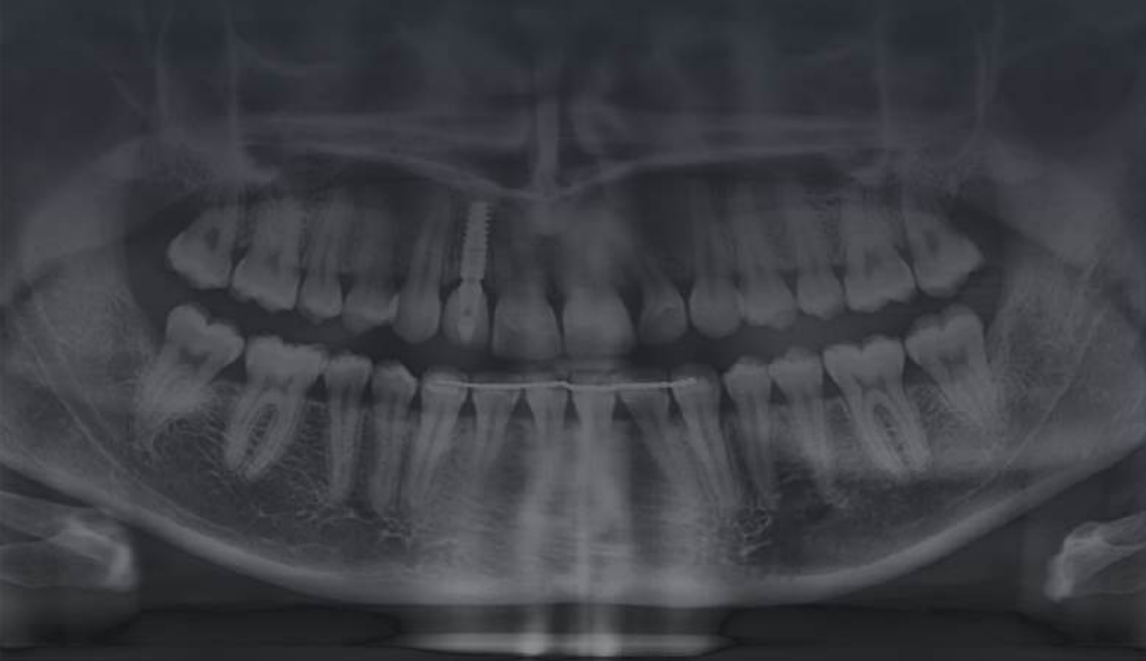Dans cet exemple, un traitement orthodontique préalable a été réalisé avec une chirurgie orthognatique associée à une chirurgie du menton : gènioplastie par soustraction

(Dr Butel, Chirurgien Oral) puis nous avons réalisé un éclaircissement ainsi que 2 bridges cantilever pour remplacer les dents manquantes.

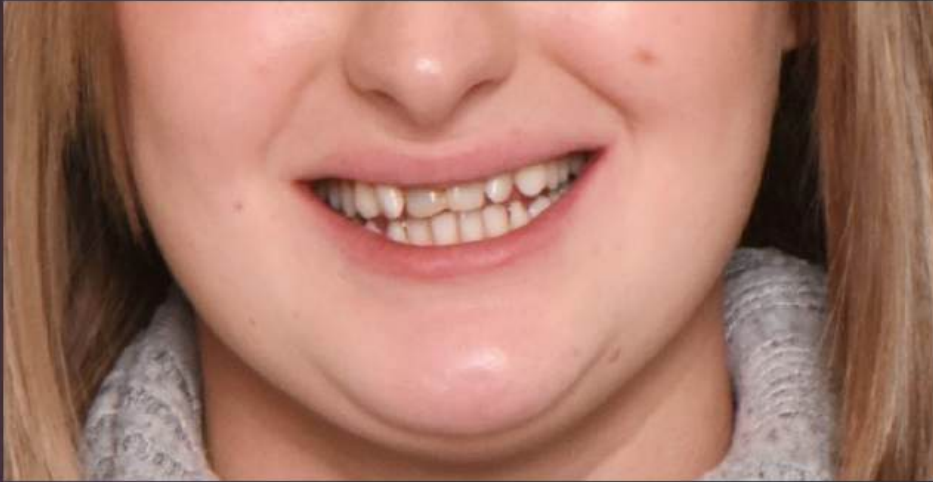*Une dent est manquante.
Un implant simple peut être réalisé.*

C'est après les dents naturelles, la solution la plus
confortable pour remplacer une dent sans toucher aux
des adjacentes.

Ici se cache un implant

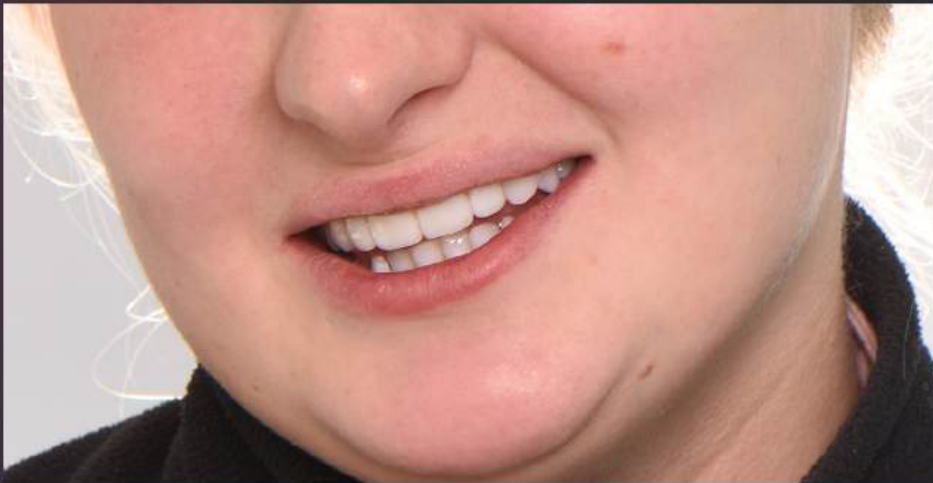

Situation de départ

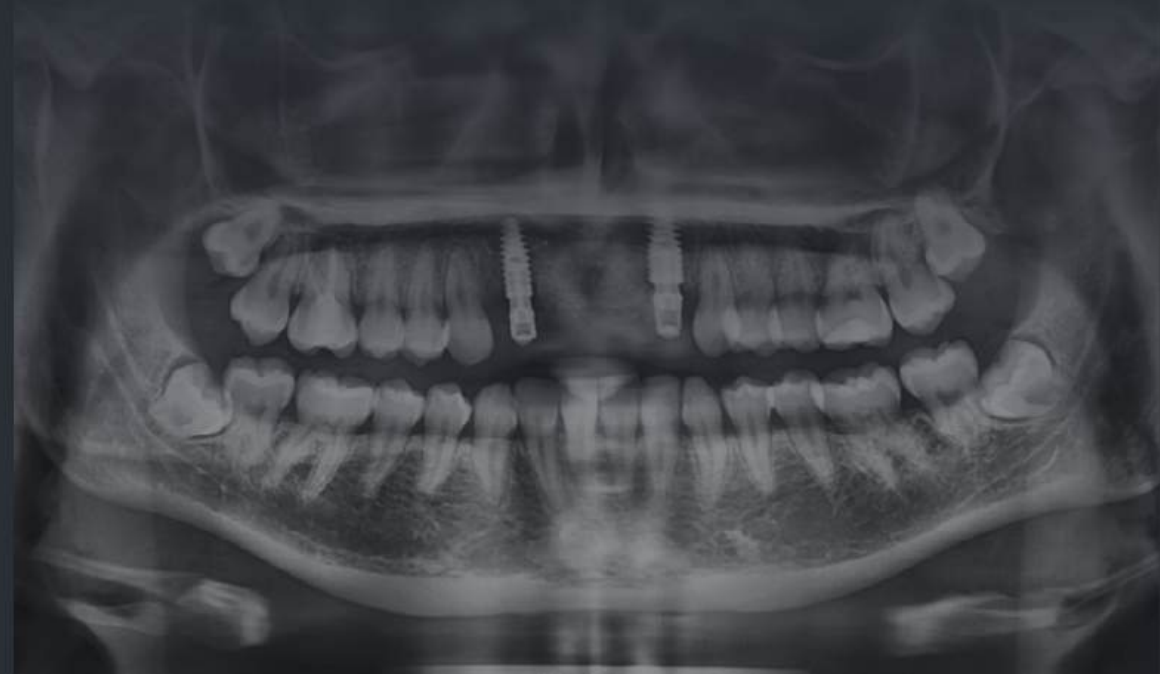

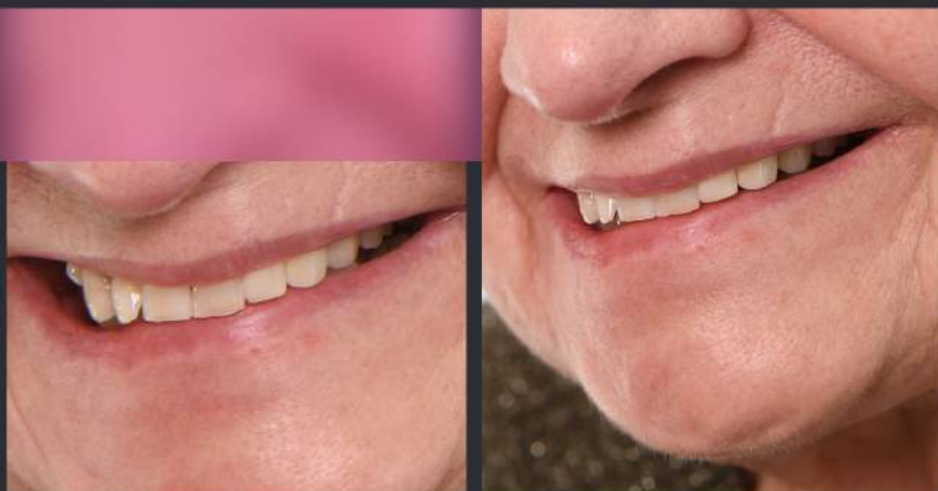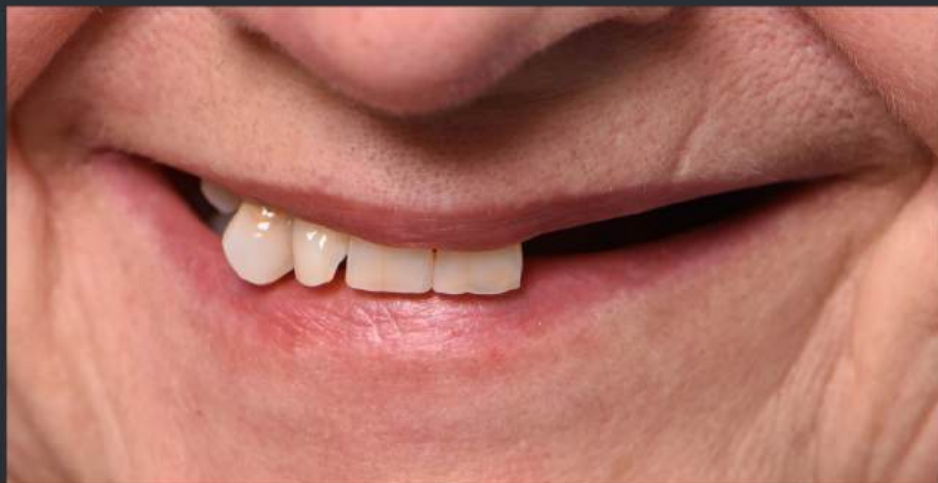Bridge sur implant 12 à 22

Lorsqu'il y a une volonté de changement de formes des dents dans le même temps, un projet sera réalisé avec le prothésiste sur modèle et selon photos du patient. Nous validons ensemble le projet en bouche par des mock up. Sorte de provisoire des futures dents.



Situation finale



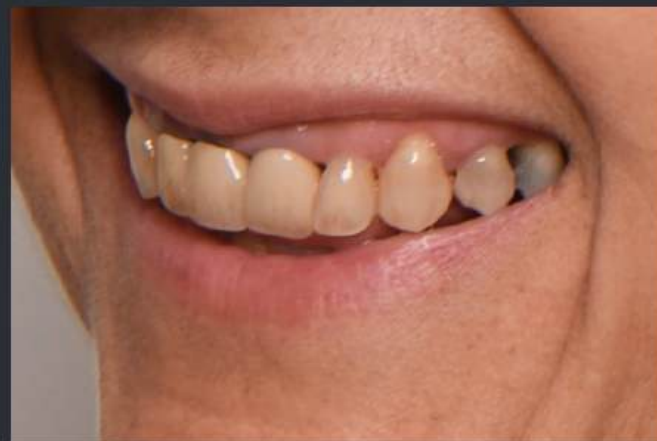
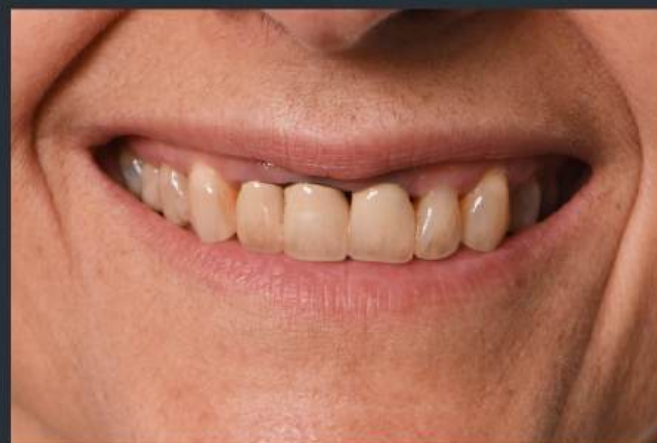
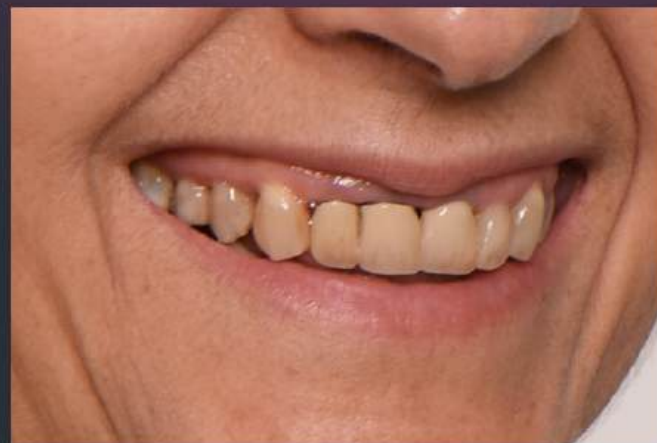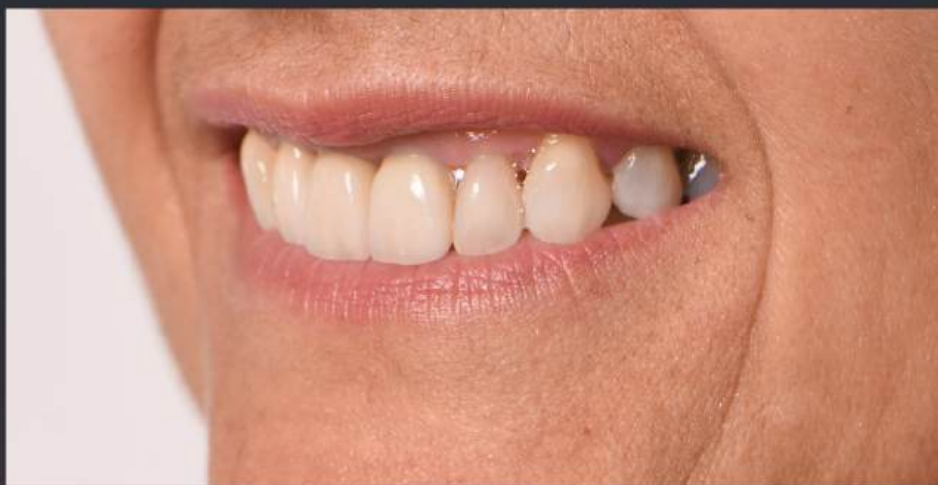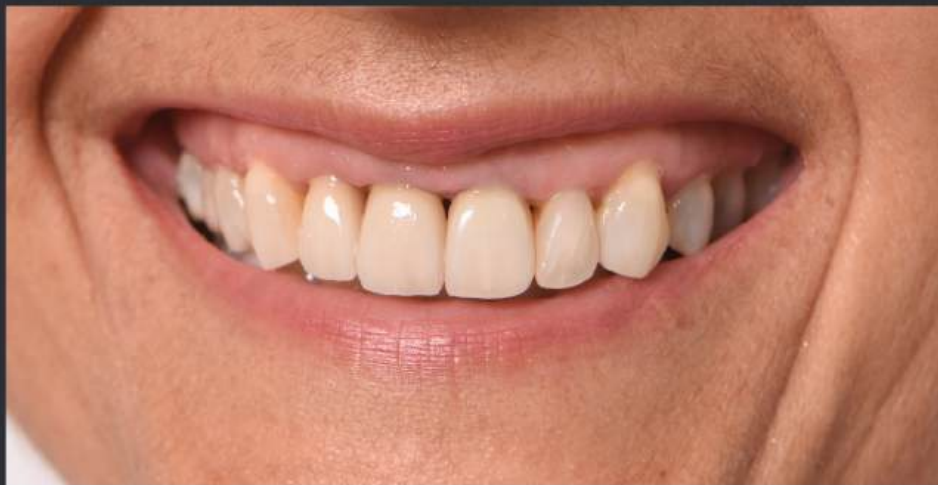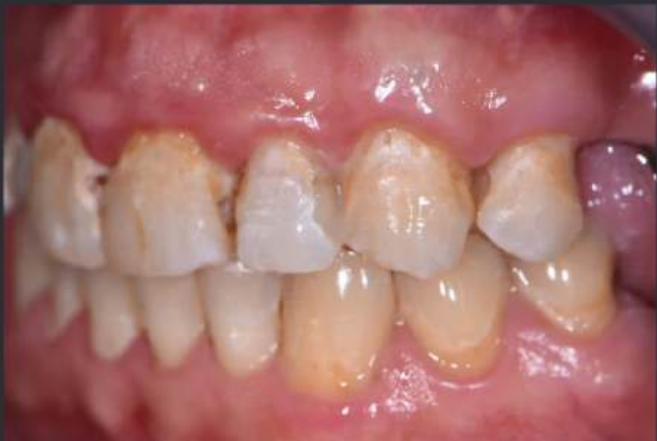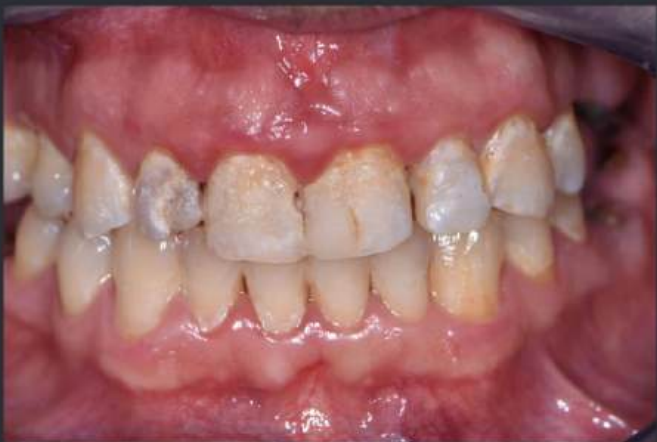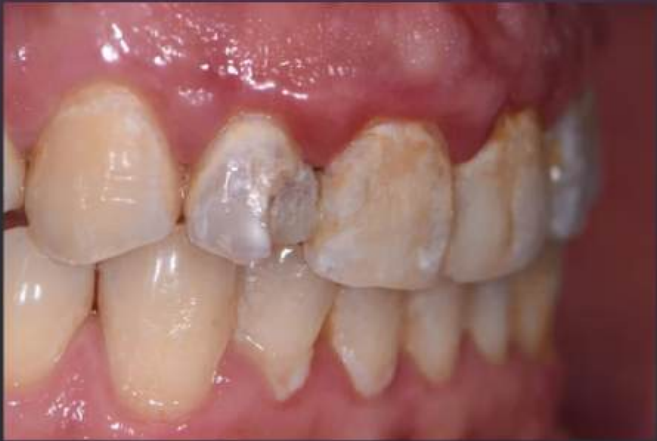*Plusieurs couronnes
unitaires sur implant.*

Modification de forme de la canine contro latérale.

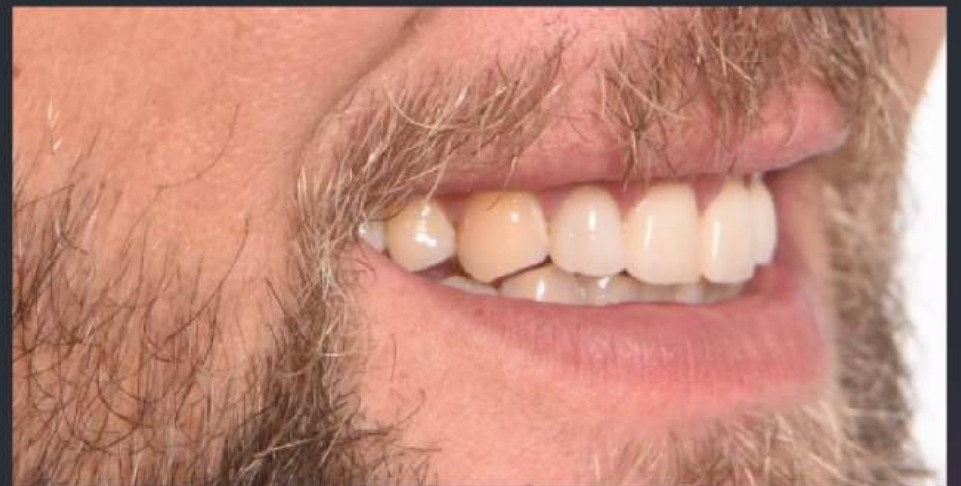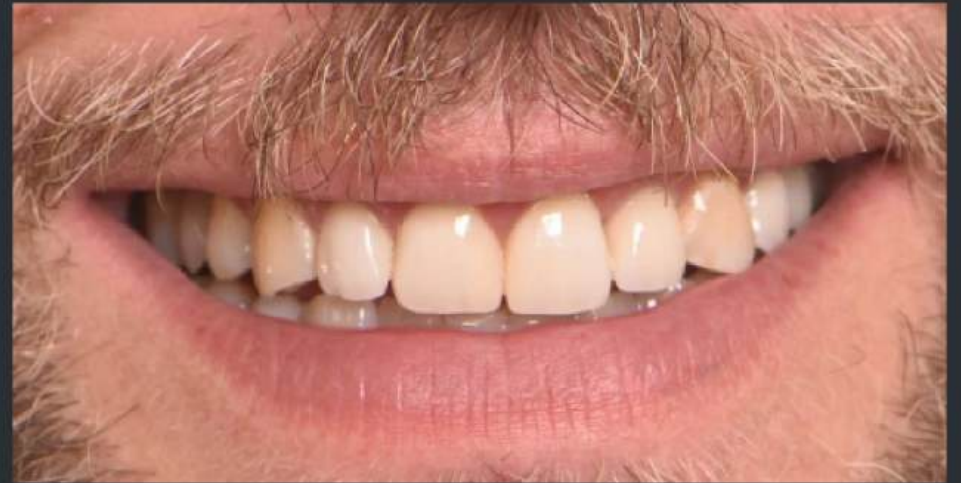Bocquet

Réfection de couronnes

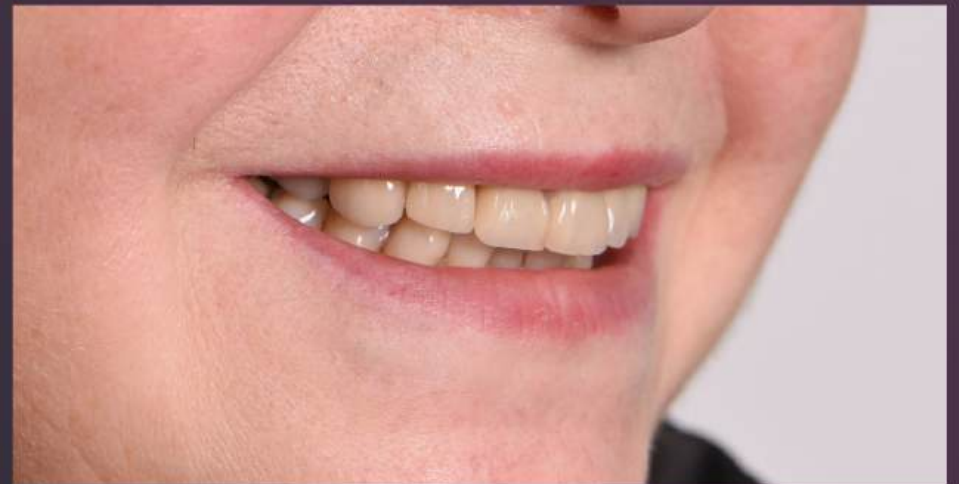
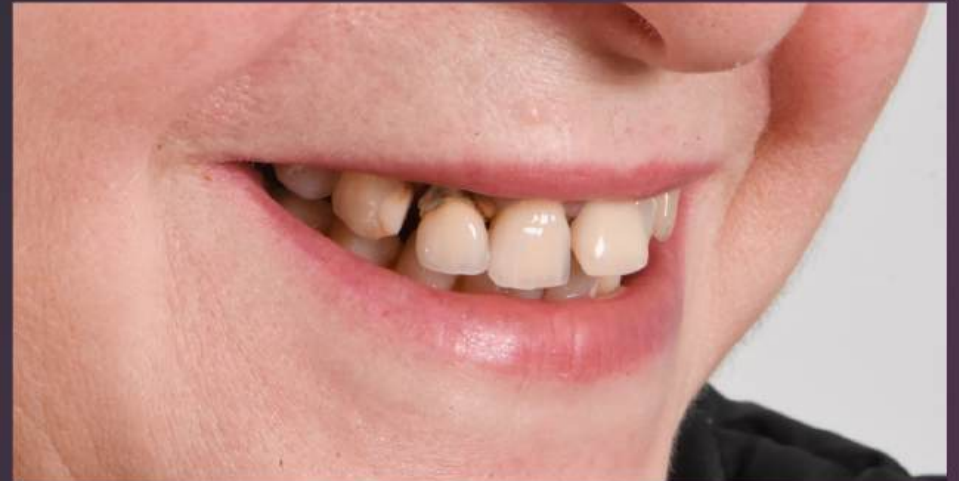


Multiplés caries avancées



*Cas mixte ; couronne sur implant et
couronne céramique*

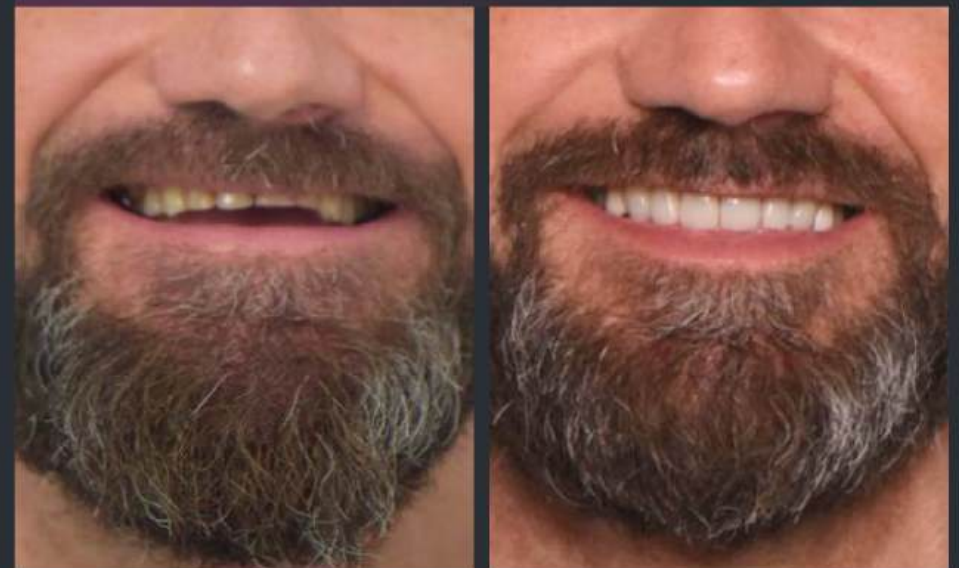

*Cas de facettes multiples lors d'usure
prononcée.*

A noter que dans ces cas d'usure, il est nécessaire de refaire la place abîmée par l'érosion / usure et donc de remettre également une bonne hauteur sur les dents du fond.

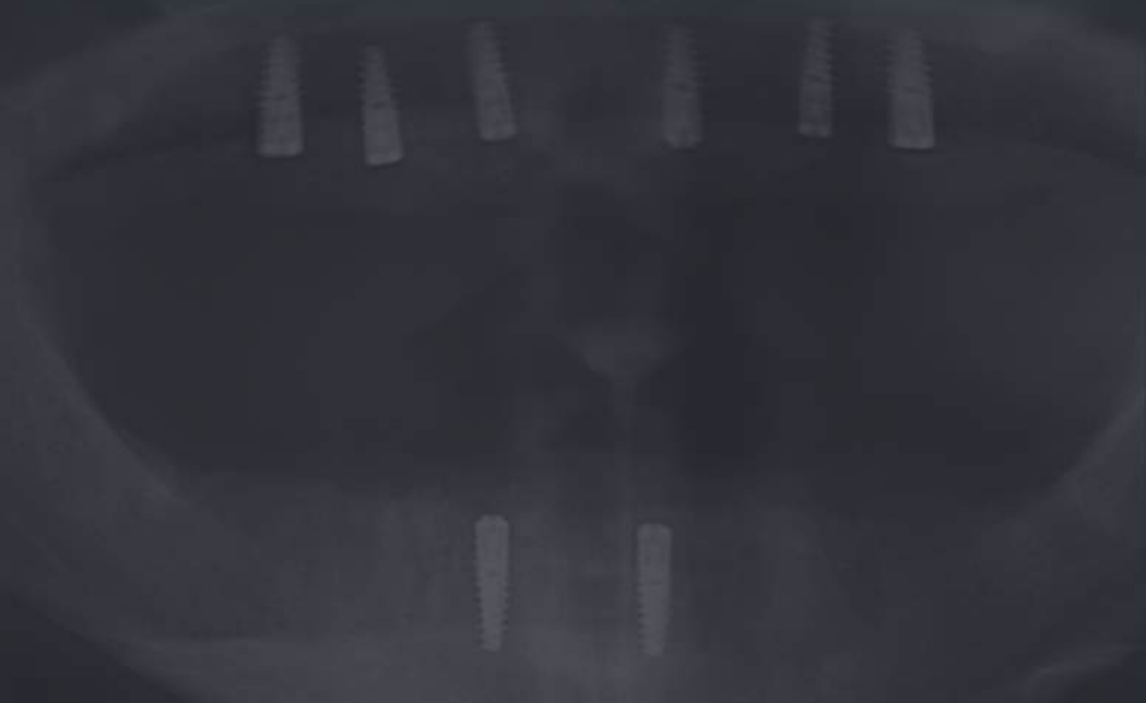
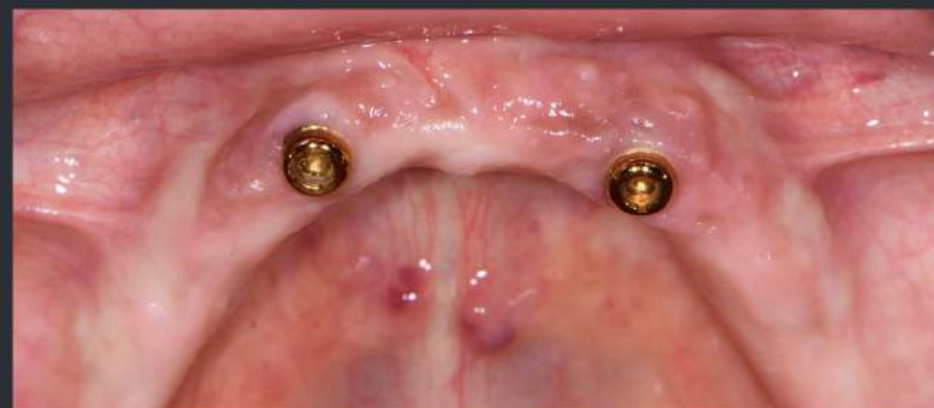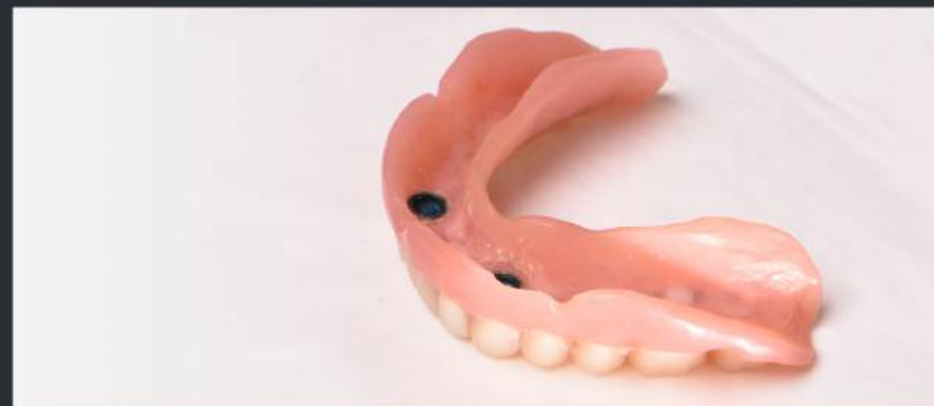Ce type de traitement des usures est adapté au cas par cas selon les atteintes en bouche.

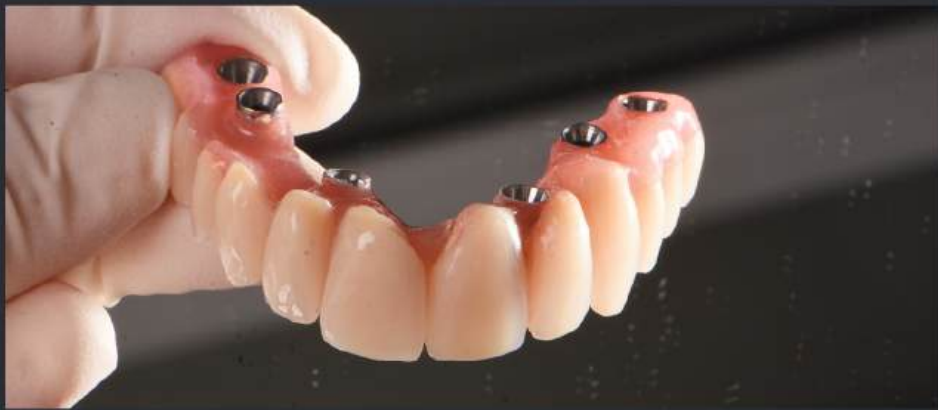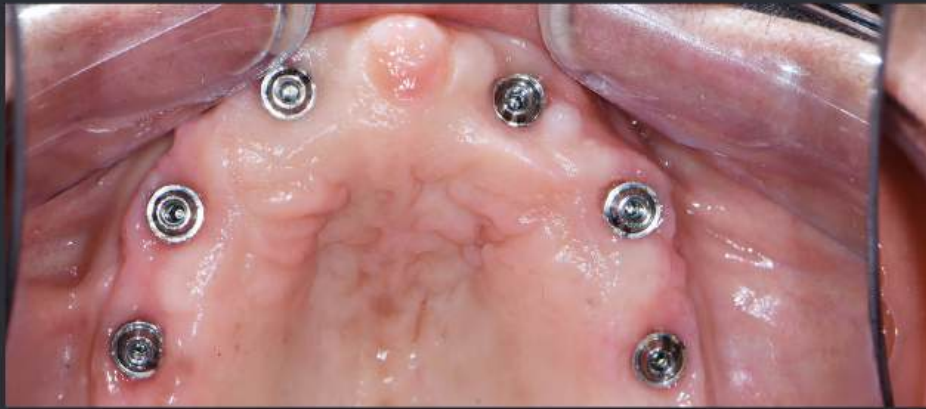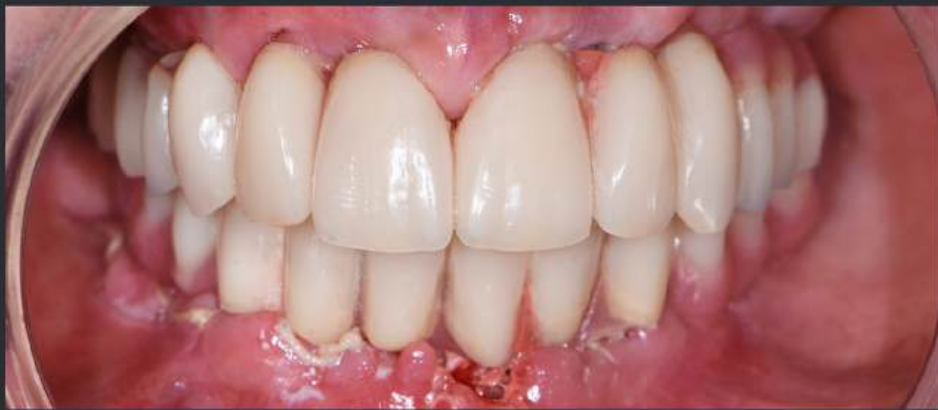Le plan de traitement sera préparé après bilan complet par radiographies, moulages et photographies.



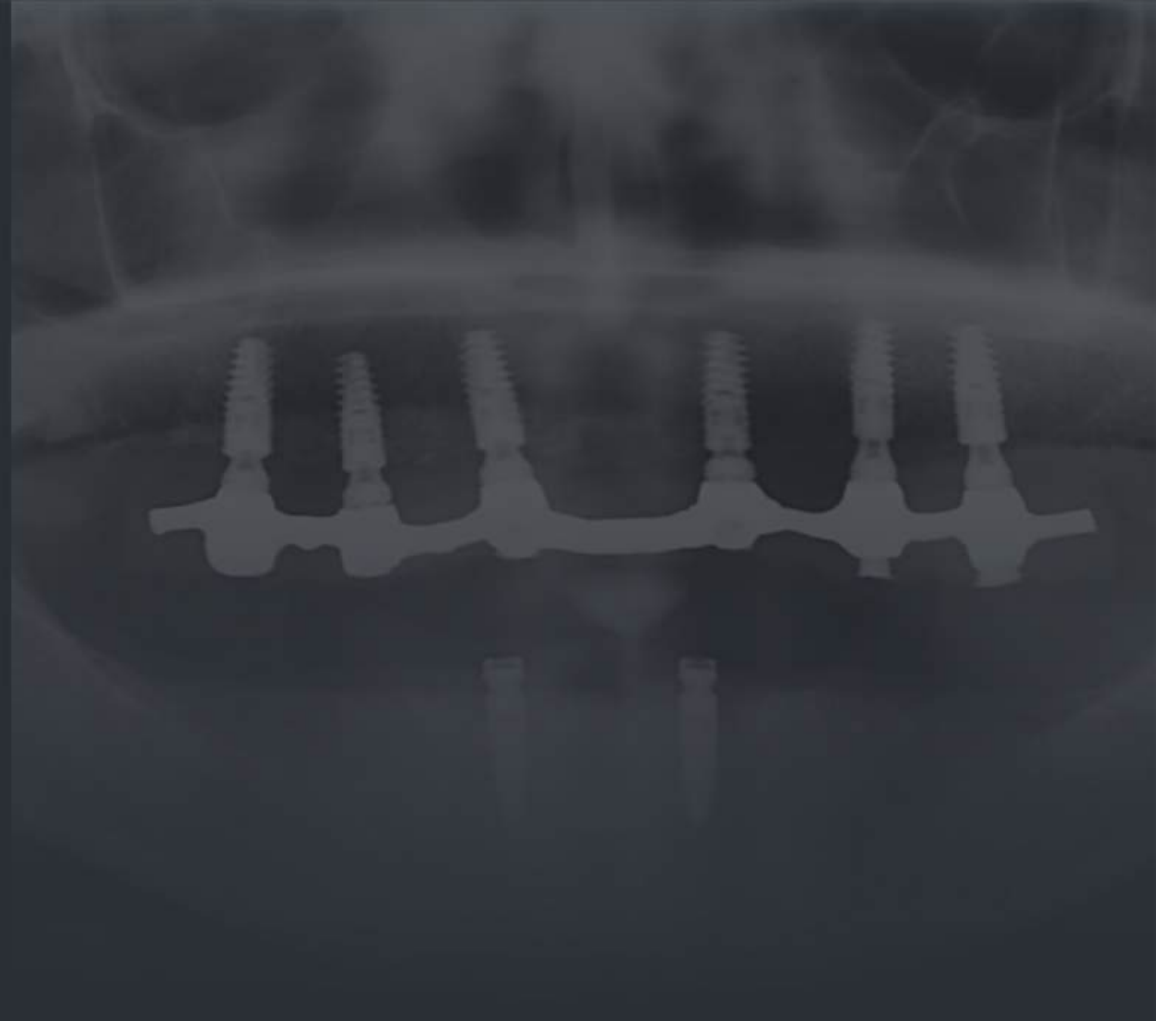Lorsque ce n'est plus possible de conserver complètement les dents naturelles, il est toujours possible d'avoir une solution plus stable et confortable en connectant des appareils sur implant.

Ici dans ce cas, des attaches Locator sur 2 implants connectés sur l'appareil du bas afin de faire bouton pression.





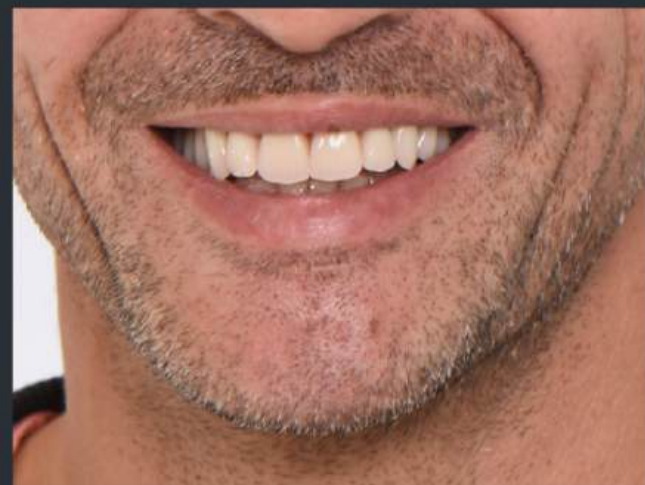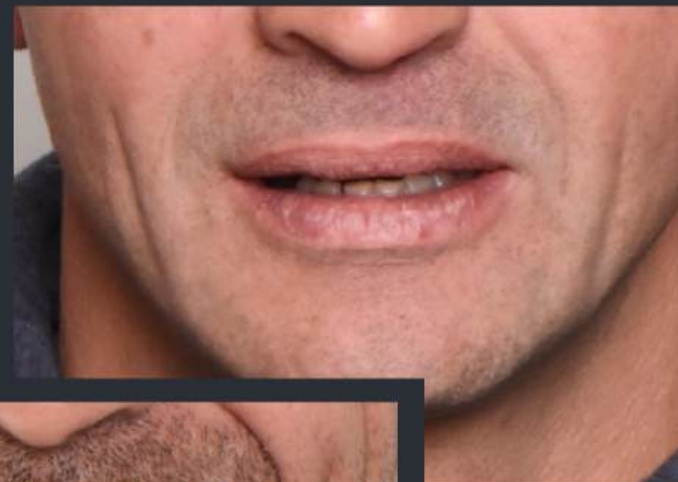
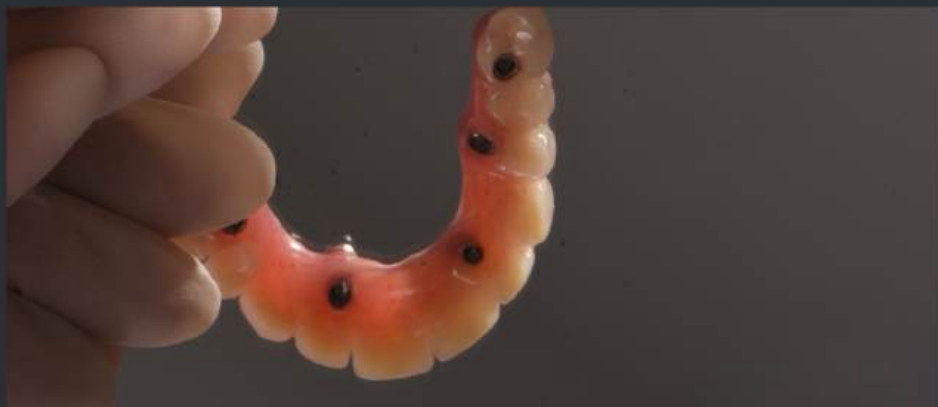Pour encore plus de confort, de naturel et de légèreté, il est possible de réaliser des bridges complètes transmandibulaires sur implants.



Avant

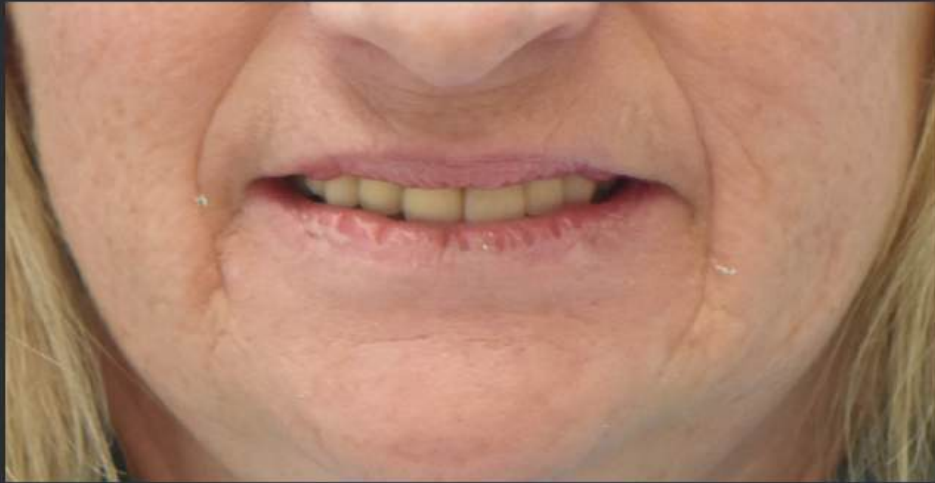Quelques exemples des sourires que peuvent donner ces bridges en bouche.

Bridge Piloti résine composite sur armature métal.

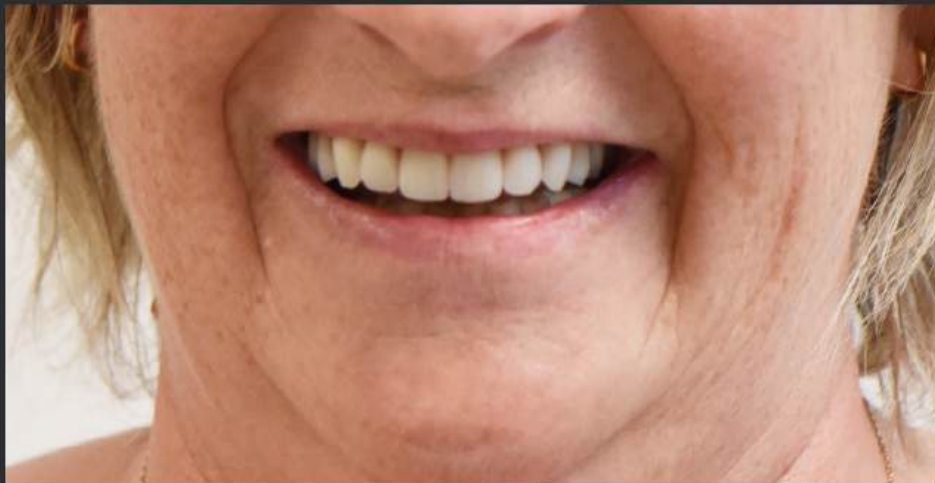
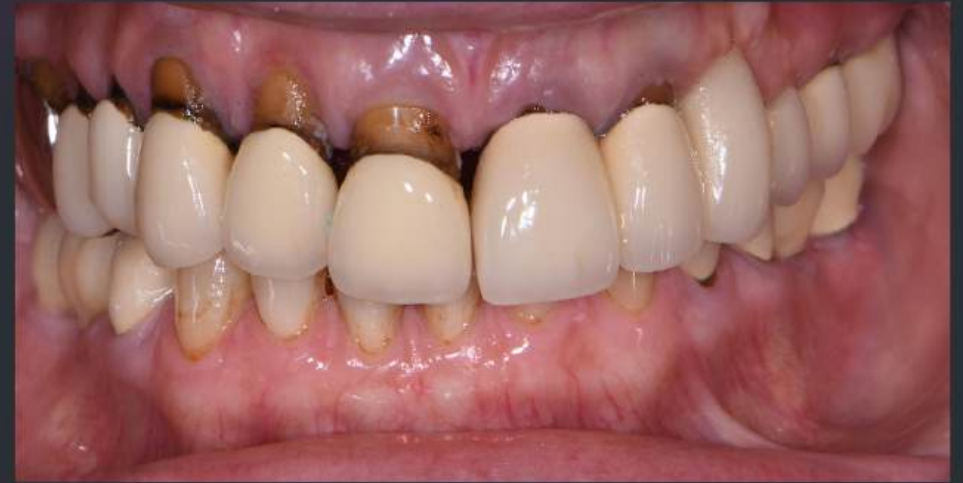
Après

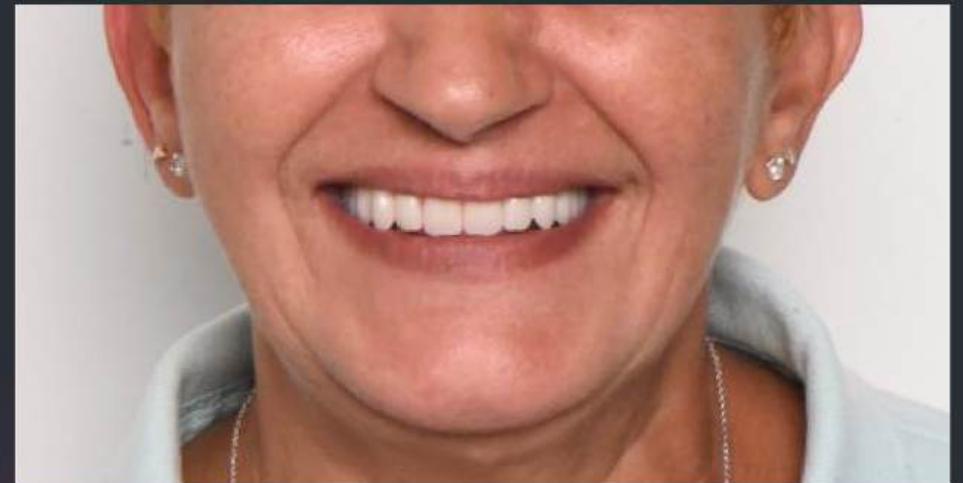Avant



Avant



Après



Après